MANEJO DE LA ANGIOPATÍA AMILOIDE CEREBRAL Y SU VARIABILIDAD FENOTÍPICA

Casos Clínicos

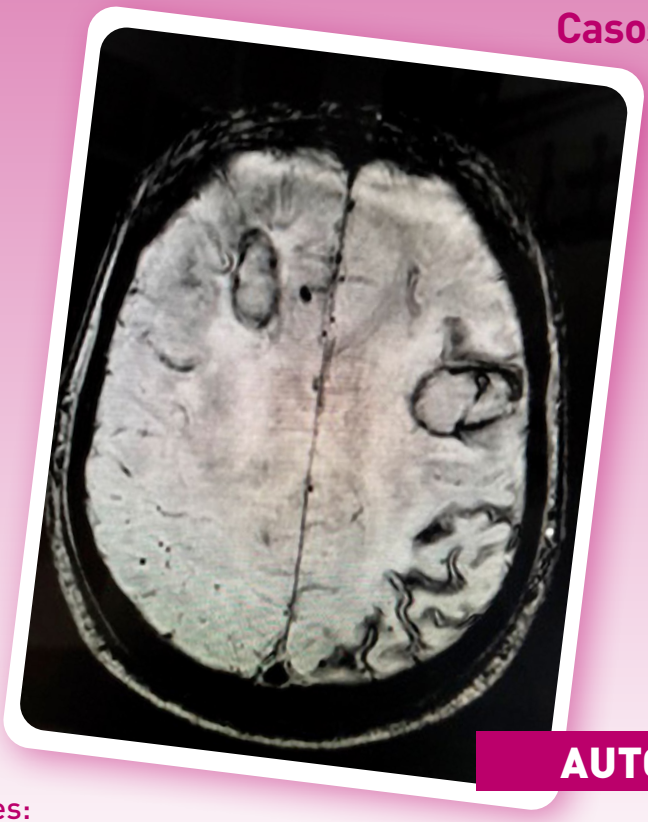

AUTORES

INTRODUCCIÓN

SUMARIO

Coordinadores:

Dr. Juan Jesús Rodriguez Uranga

Dr. Emilio Franco Macías

Centro de Neurología Avanzada (CNA)

Avalado por:

SOCIEDAD ANDALUZA DE NEUROLOGÍA 1978

Patrocinado por:

SCHWABE

Título: Manejo de la angiopatía amiloide cerebral y su variabilidad fenotípica. Casos clínicos.

© Copyright Edición 2023: Schwabe

ISBN: 978-84-19546-28-9

Reservados todos los derechos. Ninguna parte de esta publicación puede ser reproducida ni transmitida en ninguna forma o medio alguno, electrónico o mecánico, incluyendo las fotocopias o las grabaciones en cualquier sistema de recuperación de almacenaje de información, sin el permiso escrito de los titulares del copyright y de los titulares de los derechos patrimoniales y morales de la obra, entendiendo ésta como los textos y material gráfico soporte de los textos. "Esta obra se presenta como un servicio a la profesión médica. El contenido de la misma refleja las opiniones, criterios, conclusiones y/o hallazgos propios de sus autores, los cuales pueden no coincidir necesariamente con Schwabe, divulgador y titular de la obra".

Edita: Canal Editorial
Avda. Europa 16, chalet 13
28224 Pozuelo de Alarcón, Madrid

MANEJO DE LA ANGIOPATÍA AMILOIDE CEREBRAL Y SU VARIABILIDAD FENOTÍPICA

Casos Clínicos

COORDINADORES

Dr. Juan Jesús Rodríguez Uranga

Dr. Emilio Franco Macías

AUTORES

Dr. Javier Abril Jaramillo
Neurólogo.
Centro de Neurología Avanzada (CNA).

Dr. Juan Antonio Cabezas Rodríguez
Neurólogo.
Centro de Neurología Avanzada (CNA).
Hospital Universitario Virgen del Rocío.

Dr. Emilio Franco Macías
Neurólogo.
Centro de Neurología Avanzada (CNA).
Hospital Universitario Virgen del Rocío.

Dra. Iratxe Maestro Saiz
Neurofisióloga Clínica.
Centro de Neurología Avanzada (CNA).

Dra. Estefanía Monge Márquez
Neurofisióloga Clínica.
Centro de Neurología Avanzada (CNA).

Dr. Antonio Parralo López
Neurólogo.
Centro de Neurología Avanzada (CNA).
Hospital Quirón Huelva.

Dr. Hernando Pérez Díaz
Neurólogo.
Centro de Neurología Avanzada (CNA).

Dr. Roshan Hariramani Ramchandani
Neurólogo.
Centro de Neurología Avanzada (CNA).

Dr. Juan Jesús Rodríguez Uranga
Neurólogo.
Centro de Neurología Avanzada (CNA).

Dr. Juan María Sánchez Caro
Neurólogo.
Centro de Neurología Avanzada (CNA).

INTRODUCCIÓN

SUMARIO

MANEJO DE LA ANGIOPATÍA AMILOIDE CEREBRAL Y SU VARIABILIDAD FENOTÍPICA

Casos Clínicos

INTRODUCCIÓN

El conocimiento que tenemos sobre la angiopatía amiloide cerebral (AAC) ha ido extendiéndose en las últimas décadas de forma paralela al desarrollo de la neuroimagen, las nuevas posibilidades de tratamiento de la enfermedad vascular cerebral aguda y los ensayos clínicos con fármacos anti-amiloide en la enfermedad de Alzheimer.

La angiopatía amiloide cerebral es una enfermedad frecuente en el cerebro senil y patológicamente se define por el depósito de β-amiloide en la media y en la adventicia de pequeñas arterias y arteriolas leptomeníngeas y corticales. Fue inicialmente conocida por su presentación en forma de hematomas cerebrales con una distribución lobar, con frecuente extensión subaracnoidea preferentemente localizados en áreas posteriores del cerebro y con algunas características adicionales atípicas, como la ocasional multiplicidad, la ocurrencia en pacientes no hipertensos o una paradójica buena tolerancia clínica a pesar del volumen del sangrado.

El desarrollo de secuencias de resonancia magnética craneal sensibles para la detección de hemosiderina *(T2 star, Susceptibility weighted imaging)* facilitó el diagnóstico de la enfermedad y la aplicación de los criterios de Boston, al poner de manifiesto la presencia de múltiples microsangrados de distribución exclusivamente lobar en el contexto de una hemorragia lobar en un paciente mayor, sin evidencia de otra causa. La presencia de microsangrados lobares y la evidencia de siderosis superificial empezó a emerger como un marcador radiológico de la angiopatía amiloide cerebral, asociada ahora con un ámplio espectro de manifestaciones clínicas que hasta entonces habían sido consideradas criptogénicas.

AUTORES

SUMARIO

Se empezó a constatar que era frecuente que los microsangrados se asociaran a presentaciones también isquémicas de enfermedad vascular cerebral, principalmente en forma de afectación difusa isquémica de sustancia blanca, a veces asintomática y, en otras ocasiones, con repercusión clínica consistente en deterioro cognitivo y trastorno de la marcha subcortical, indistinguible de la causada por una arterioloesclerosis en contexto de factores de riesgo vascular clásicos, salvo por la distribución de los microsangrados, exclusivamente lobares, en la angiopatía amiloide cerebral y profundos o mixtos, en la arterioloesclerosis.

Comenzó entonces a objetivarse que los microsangrados y la siderosis superificial focal no eran simplemente un marcador radiológico subrogado de la angiopatía amiloide cerebral, sino que en muchos pacientes eran la causa de episodios focales transitorios con clínica estereotipada, *amyloid spells*, que hasta encontrar esta asociación habían sido clasificados como accidentes isquémicos transitorios o crisis epilépticas.

Un avance importante en la comprensión de la angiopatía amiloide cerebral vino de entender su asociación con el edema cerebral vasogénico sin otra lesión subyacente. Esta presentación comenzó a objetivarse en los ensayos clínicos con inmunización activa y pasiva anti-amiloide en la enfermedad de Alzheimer, constituyendo la limitación principal de este tipo de tratamientos, pero también de forma espontánea en pacientes mayores. En los ensayos, la complicación, sintomática en algunos casos, comenzó a categorizarse como ARIA-E (anormalidades relacionadas con edema cerebral) y se asoció a mayor carga de microsangrados y siderosis superificial, ahora definidos como ARIA-H (anormalidades relacionadas con microsangrado), particularmente en portadores del alelo E4 de la ApoE (apolipoproteína E).

En paralelo, una presentación muy similar, con confusión, cefalea, déficit focal y crisis epilépticas, con evidencia de un edema vasogénico asimétrico, comenzó a reconocerse de forma espontánea en pacientes con carga ARIA-I y fue categorizada como inflamación asociada a angiopatía amiloide cerebral. La enfermedad podía cursar de forma recurrente-remitente y responder a tratamiento inmunosupresor y, hoy en día, se considera responsable de hasta un tercio de los casos de vasculitis cerebral.

El propio edema cerebral vasogénico asociado a angiopatía amiloide cerebral podía presentarse en algunos casos como un síndrome de leucoencefalopatía posterior reversible y, en ocasiones, su marcada asimetría, pudiendo afectar selectivamente a un hemisferio cerebral, llevó a la descripción de una forma pseudotumoral, corroborada en algunos casos mediante el estudio patológico.

Otra asociación muy interesante, ya esbozada en párrafos anteriores y cada vez mejor definida, es con el deterioro cognitivo. Por una parte, sabemos que la propia angiopatía forma parte de los

criterios para el diagnóstico patológico de la enfermedad de Alzheimer y que es muy prevalente en esta enfermedad. Sin embargo, es más bajo el porcentaje de casos en los que es aparente radiológicamente y aún menor el de casos en el que se considera verdaderamente sintomática.

En pacientes con deterioro cognitivo, se ha intentado medir en qué grado la carga ARIA-H *per se* contribuye al deterioro y si tiene predominio por un determinado perfil cognitivo, con una posible mayor implicación de las funciones ejecutivas. Sin embargo, una aproximación más reciente es que el deterioro cognitivo causado por la angiopatía amiloide cerebral podría tener su base en la afectación de redes neuronales, a distancia y sin una relación tan directa con la carga lesional más evidente.

Un aspecto práctico de interés en esta enfermedad es el riesgo hemorrágico cerebral que conlleva, particularmente en relación con el desarrollo de tratamientos en fase aguda de la enfermedad vascular cerebral o cuando se estima el riesgo de hemorragia cerebral de nuevos fármacos con tropismo vascular utilizados como tratamiento oncológico o inmunosupresor.

En definitiva, abordamos esta monografía con el objetivo de recopilar una casuística moderna sobre la angiopatía amiloide cerebral, una enfermedad prevalente y que podríamos considerar como la gran imitadora moderna en el cerebro de los pacientes mayores, con muy diferentes perfiles de presentación clínica y radiológica, con implicaciones en toda la patología neurológica central (demencias, epilepsia, vascular, enfermedades inflamatorias) y en complicaciones vasculares de tratamientos y enfermedades sistémicas.

Dr. Emilio Franco Macías

Centro de Neurología Avanzada (CNA)

MANEJO DE LA ANGIOPATÍA AMILOIDE CEREBRAL Y SU VARIABILIDAD FENOTÍPICA

Casos Clínicos

SUMARIO

Caso Clínico 1
Fibrilación, anticoagulación y riesgo hemorrágico en la angiopatía amiloide cerebral (AAC) 9
Dr. Sánchez Caro J.M.

Caso Clínico 2
Forma inflamatoria de angiopatía amiloide cerebral y biomarcadores 13
Dr. Franco Macías E.

Caso Clínico 3
Crisis inhibitorias *"Amyloid Spells"* como presentación de angiopatía amiloide cerebral 17
Dr. Parralo López A.

Caso Clínico 4
Las múltiples caras de la angiopatía amiloide cerebral: episodios de desconexión del medio, crisis focales motoras, hemorragia lobar y deterioro cognitivo 23
Dra. Monge Márquez E. y Dr. Sánchez Caro J.M.

Caso Clínico 5
Angiopatía amiloide cerebral complicada con ictus isquémico agudo aterotrombótico tratado con *"stenting"* 29
Dr. Cabezas Rodríguez J.A.

AUTORES

INTRODUCCIÓN

Caso Clínico 6
El hematoma subdural en el espectro hemorrágico de la AAC 35
Dr. Pérez Díaz H.

Caso Clínico 7
Angiopatía amiloide y dificultad del diagnóstico de epilepsia 39
Dra. Maestro Saiz I. y Dr. Sánchez Caro J.M.

Caso Clínico 8
Siderosis superficial cortical y angiopatía amiloidea cerebral 47
Dr. Abril Jaramillo J.

Caso Clínico 9
La excesiva carga ARIA-H excluye al paciente con enfermedad de Alzheimer de ensayo clínico con fármaco anti-amiloide 57
Dr. Franco Macías E.

Caso Clínico 10
Características clinico-radiológicas y tratamiento de la inflamación relacionada con angiopatía amiloide cerebral (AAC-ri) 61
Dr. Hariramani Ramchandani R. y Dr. Rodríguez Uranga J.J.

FIBRILACIÓN, ANTICOAGULACIÓN Y RIESGO HEMORRÁGICO EN LA ANGIOPATÍA AMILOIDE CEREBRAL

Dr. Juan María Sánchez Caro

PRESENTACIÓN DEL CASO CLÍNICO

Varón de 65 años que presentó bruscamente, ocho años antes, un cuadro de hemiparesia derecha y trastorno del lenguaje, por el que ingresó a través de urgencias. Durante el ingreso se diagnosticó una hemorragia cerebral lobar frontal izquierda, "sin datos de AAC en RM", según el informe que aporta. Sufrió lo que se diagnosticó como una crisis focal sintomática aguda descrita como "temblor cefálico sin alteración de conciencia" y recibió tratamiento con levetiracetam durante meses tras el ingreso. El paciente se recuperó progresivamente de sus secuelas hasta volver a su situación basal previa en, aproximadamente, un mes.

Seis años antes de la última valoración, durante uno de sus ingresos por la leucemia linfática crónica, fue diagnosticado de fibrilación auricular, iniciándose entonces tratamiento anticoagulante con apixaban 5 mg/12h. Recibió tratamiento anticoagulante unos meses, ya que la FA fue ablacionada sin recidivas en electrocardiogramas posteriores, por lo que se suspendió el tratamiento anticoagulante.

Se mantuvo estable desde el punto de vista neurológico y hematológico durante cuatro años. Sin embargo, un año antes de la consulta, el paciente presentó un episodio de desorientación y comportamiento anómalo, ausentándose de su trabajo y de su domicilio durante 15 horas, por lo que fue finalmente atendido en urgencias. Se diagnosticó un segundo hematoma, esta vez en la región prefrontal derecha. Adicionalmente, se objetivaron múltiples microsangrados corticales en la RM realizada y fue, finalmente ,diagnosticado de AAC probable.

Pocos meses antes de la última consulta, solicitó seguimiento en nuestro centro debido a quejas mnésicas.

Durante nuestro seguimiento, el paciente se ha mantenido semi-dependiente para actividades instrumentales avanzadas (conduce pero acompañado, ayuda a su hijo en el trabajo pero esto le agota mentalmente). Además, mantiene sus aficiones previas, toca la guitarra, lee mucho y gestiona sus finanzas, aunque presenta problemas para tareas complejas y para cumplir recados, pues, frecuentemente, le cuesta mantener la atención o planificar una tarea (ERm 2 puntos).

Se realiza un Fototest que aporta una puntación de 25 (6+4+4+10+1), con buena preservación de la memoria anterógrada, por tanto y capacidad para recuperar palabras con pistas categoriales; sí destaca una reducción en la fluencia semántica, en probable relación con la lesión frontal izquierda ya conocida. Se solicita RM cerebral de control y se inicia tratamiento con EGb 761®.

En nuestra consulta de seguimiento, 11 meses antes de la última visita, nos confirma que sigue saliendo solo a la calle y se sigue manteniendo independiente, aunque descansa mal por la noche, no se objetivan cambios en la valoración cognitiva y aporta RM cerebral **(Figura 1)**, una analítica sin alteraciones y un estudio genético del gen ApoE *(ver pruebas complementarias)*. Se alcanza por tanto el diagnóstico de una AAC probable según los criterios de Boston modificados y deterioro cognitivo leve de perfil fronto-subcortical de probable etiología vascular, sin poder concluir enfermedad de Alzheimer en aquel momento.

PRUEBAS COMPLEMENTARIAS

Analitica: hemograma, TSH, vitamina B12, coagulación e ionograma sin alteraciones

Estudio de gen ApoE: E3/E3

RM cerebral (Figura 1): Signos de encefalomalacia post-hemorrágica lobar, frontal superior derecho y medio izquierdo, múltiples microsangrados lobares y extensa siderosis cortical superficial

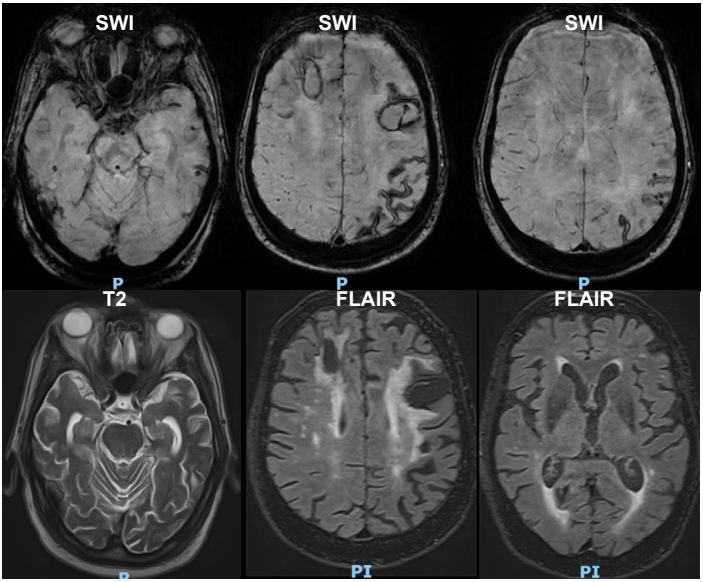

Figura 1. *Resonancia magnética cerebral*

bihemisférica. Dos o tres pequeños focos de encefalomalacia cortical parietal y temporal inferior izquierdo, otro fronto-orbitario derecho y posiblemente mínimo frontal anterior parasagital en este hemisferio. Ligera atrofia cortical global (GCA 1) e incipiente a ligera temporal mesial bilateral (MTA 1-2).

DISCUSIÓN

La historia clínica de este paciente es bastante característica de un paciente con AAC. Se inició con una hemorragia lobar aguda, que constituye una de las formas de presentación más frecuentes en la AAC junto con el deterioro cognitivo.[1] La RM cerebral inicial no mostró microsangrados profundos o superficiales, ni otro dato hemorrágico sugestivo de AAC. En dicho momento, pese a que no se detectaron otras posibles causas de hemorragia cerebral, se consideró que no existían datos adicionales sugestivos de AAC y se catalogó como hemorragia lobar de etiología indeterminada. Esto se puede considerar como un error ya que una hemorragia lobar aislada, en ausencia de otras causas y de otros signos hemorrágicos en la neuroimagen, permite el diagnóstico de AAC posible según los criterios de Boston.[2] Adicionalmente, la AAC implica un riesgo hemorrágico anual muy elevado (entre un 6-9% según las series) por lo que es crucial establecer un diagnóstico de forma precoz para evaluar de forma apropiada el riesgo hemorrágico de estos pacientes.[3] El paciente de este caso recibió tratamiento anticoagulante con apixabán aumentando, por tanto, aún más el riesgo de hemorragia cerebral. Afortunadamente, la ablación exitosa de la FA, sin recidiva en controles posteriores, permitió retirar el tratamiento anticoagulante en meses, sin tener que lamentar nuevos eventos clínicos hemorrágicos. El uso de tratamiento anticoagulante multiplica el elevado riesgo hemorrágico de estos pacientes entre 2 y 5 veces. Algunos datos sugieren que el riesgo es mayor con acenocumarol o warfarina que con anticoagulantes directos, aunque la calidad de la evidencia es baja.[4]

Desde el punto de vista de neuroimagen **(Figura 1)**, se trata de un caso típico de AAC. Se producen dos hemorragias lobulares muy corticales, de escasa extensión, con buena recuperación funcional posterior, como es habitual en las causadas por AAC.[5] Además, se identifican múltiples microhemorragias corticales y varias áreas de siderosis cortical superficial, tanto adyacentes como lejanas a las áreas hemorrágicas. Se aprecia una extensa leucoencefalopatía periventricular y subcortical de predominio en cuadrantes posteriores, también característica de esta enfermedad.

El deterioro cognitivo leve del paciente es más sugestivo de un déficit fronto-subcortical, congruente con el daño vascular que ha sufrido y con la AAC que padece.[6] Sin embargo, cabe destacar la atrofia moderada de ambos hipocampos **(ver secuencia T2 axial en Figura 1)**, que nos permite sospechar una enfermedad de Alzheimer preclínica asociada, aunque poco expresiva aún.

BIBLIOGRAFÍA

1. Charidimou A., Boulouis G., Gurol ME., Ayata C., Bacskai BJ., Frosch MP., et al. Emerging concepts in sporadic cerebral amyloid angiopathy. Brain: A Journal of Neurology. 2017;140(7):1829-50, doi: 10.1093/brain/awx047.

2. Greenberg SM., Charidimou A. Diagnosis of cerebral amyloid angiopathy evolution of the Boston criteria. Stroke. 2018;49(2):491-7, doi: 10.1161/STROKEAHA.117.016990.

3. Wermer MJH., Greenberg SM. The growing clinical spectrum of cerebral amyloid angiopathy. Current Opinion in Neurology. 2017:1, doi: 10.1097/WCO.0000000000000510.

4. Kozberg MG., Perosa V., Gurol ME., van Veluw SJ. A practical approach to the management of cerebral amyloid angiopathy. International Journal of Stroke. 2021;16(4):356-69, doi: 10.1177/1747493020974464.

5. Banerjee G., Carare R., Cordonnier C., Greenberg SM., Schneider JA., Smith EE., et al. The increasing impact of cerebral amyloid angiopathy: essential new insights for clinical practice. J Neurol Neurosurg Psychiatry. 2017;88(11):982-94, doi: 10.1136/jnnp-2016-314697.

6. Planton M., Raposo N., Albucher J-F., Pariente J. Cerebral amyloid angiopathy-related cognitive impairment: The search for a specific neuropsychological pattern. Revue Neurologique. 2017;173(9):562-5, doi: 10.1016/j.neurol.2017.09.006.

FORMA INFLAMATORIA DE ANGIOPATÍA AMILOIDE CEREBRAL Y BIOMARCADORES

Dr. Emilio Franco Macías

PRESENTACIÓN DEL CASO CLÍNICO

Mujer de 64 años que desde hace algo más de un año y de forma paulatina refiere ciertos despistes, con dificultad para concentrarse y para encontrar la palabra adecuada.

Sin antecedente familiar de deterioro cognitivo en familiares de primer grado. HTA. Estudios superiores a primarios.

Experimenta más lentitud trabajando, con necesidad de hacer un sobreesfuerzo para desarrollar sus tareas. En ese contexto, en días, tiene episodios en los que nota, en uno, dificultad para leer y, en otro, ser incapaz de soplar las velas durante un cumpleaños. En aquellos días presentaba cefalea.

EXPLORACIÓN FÍSICA Y PRUEBAS COMPLEMENTARIAS

La exploración física neurológica no mostró déficit, particularmente los campos visuales y la lectoescritura estaban respetados.

En ese contexto, se realiza TAC de cráneo **(Figura 1)** que muestra signos de edema parietal subcortical izquierdo y RM de cráneo **(Figura 2)** que muestra signos de leucoencefalopatía isquémica con imagen añadida de edema en sustancia blanca profunda parietal izquierda (Secuencia FLAIR, **Figura 2A**), junto a signos de sangrado antiguo occipital izquierdo y a nivel de surco en convexidad parietal izquierda, sin otros signos de microsangrado (Secuencia Hemosiderina, **Figuras 2B, 2C y 2D**).

Un estudio angiográfico resulta negativo para malformación vascular y un estudio de biomarcadores en LCR (método automatizado Lumipulse) muestra disminución de Abeta42 (301 pg/ml) con T-tau (271 pg/ml) y P-tau (42 pg/ml) normales. El genotipo APOE resulta E3/E3.

La paciente mejora del cuadro descrito sin necesidad de tratamiento específico, aunque sigue refiriendo problemas cognitivos.

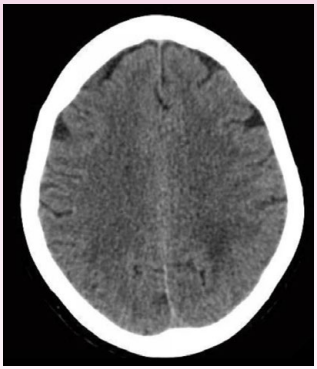

Figura 1. *TAC de cráneo: edema vasogénico parietal subcortical izquierdo.*

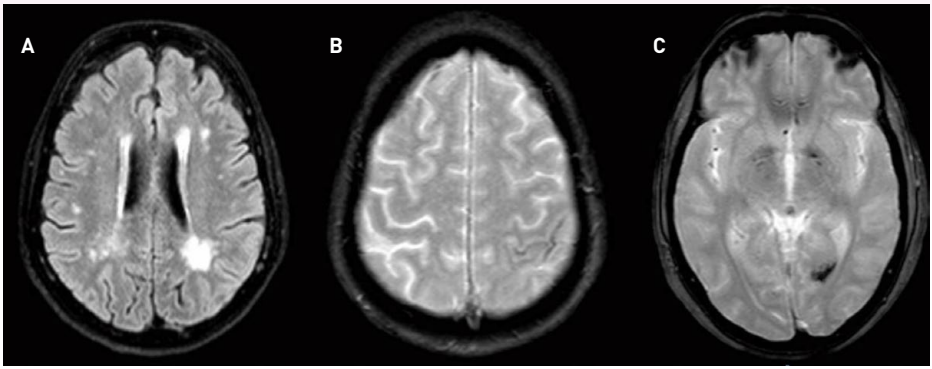

Figura 2. **A**. *RM de cráneo, FLAIR: edema vasogénico parietal subcortical izquierdo sobre leucoencefalopatía isquémica más difusa.* **B**. *RM de cráneo, hemosiderina: sangrado antiguo en surco subaracnoideo parietal izquierdo.* **C**. *Hemorragia previa occipital izquierda.*

Se realiza exploración neuropsicológica con:

- MMSE 25/30 (orientación 9/10, atención sostenida 1/5).
- Cuestionario al informador AD8: 6/8.
- Cuestionario funcional FAQ: 3/33; TMA-93 (aprendizaje asociativo, *"binding visual"*): 29/30.
- Prueba de memoria *"Free and Cued Selective Reminding Test"* verbal: Recuerdo libre total, 26; Recuerdo Total, 46; Intrusiones, 2; Índice de Sensibilidad a la pista, 0,91.
- *Stroop test:* Palabras, 63; Colores, 39; Interferencia, 16, Efecto *Stroop*, -8,09; *Digit span*: directo, 6; inverso, 6; Copia Figura Simple de RBANS: 20/20.
- VOSP, subtest de localización de números, 7/10; Figuras Superpuestas del Barcelona, 19/20.

DIAGNÓSTICO

Un PET amiloide **(Figura 3)**, confirma positividad amiloide.

Figura 3. *PET amiloide: positividad (pérdida de diferenciación sustancia gris/ sustancia blanca).*

DISCUSIÓN Y CONCLUSIONES

Varios aspectos son de interés en este caso:

- Por una parte, el curso clínico y la neuroimagen son muy sugestivos de una forma inflamatoria de angiopatía amiloide cerebral imbricada sobre un deterioro cognitivo leve.

  Para el correcto diagnóstico de una forma inflamatoria de AAC, deberíamos aplicar los criterios validados por Auriel y cols. en 2015.[1] En éstos, se establece una categoría de probable y otra de posible. La paciente que nos ocupa cumpliría criterios para probable inflamación relacionada con la angiopatía amiloide cerebral, dado que es mayor de 40 años; presenta cefalea y focalidad neurológica no directamente atribuible a una hemorragia intracraneal; la RM muestra lesiones focales de sustancia blanca claramente asimétricas que se extienden a la región inmediatamente subcortical y, además, asocia siderosis cortical superficial adyacente en ausencia de otra causa infecciosa, neoplásica o infecciosa.

- Por otra parte, el patrón de deterioro cognitivo, con leve afectación de funciones ejecutivas (*Stroop, Digit span*) y posteriores (VOSP, localización de números), con memoria (TMA-93 y FCSRT verbal) conservada, es más característico de la propia angiopatía amiloide cerebral que de una enfermedad de Alzheimer asociada y ello está en consonancia con el resultado de biomarcadores, con positividad amiloide (disminución de Abeta42 en LCR, PET amiloide), pero negatividad aún para neurodegeneración (valor normal de T-tau en LCR) y taupatía (valor normal de P-tau en LCR).[2]

- Por último, la homocigosis E3 para APOE confirma que la determinación no es necesaria para este diagnóstico.[3]

BIBLIOGRAFÍA

1. Auriel E, Charidimou A, Gurol ME, Ni J, Van Etten ES, Martinez-Ramirez S, et al. Validation of Clinico-radiological Criteria for the Diagnosis of Cerebral Amyloid Angiopathy-Related Inflammation. JAMA neurology. 2016;73(2):197-202.
2. Renard D, Wacongne A, Ayrignac X, Charif M, Fourcade G. Cerebrospinal Fluid Alzheimer's Disease Biomarkers in Cerebral Amyloid Angiopathy-Related Inflammation. 2016;50:759-64.
3. Banerjee G, Carare R, Cordonnier C, Greenberg SM, Schneider JA, Smith EE, et al. The increasing impact of cerebral amyloid angiopathy: essential new insights for clinical practice. J Neurol Neurosurg Psychiatry. 2017;88(11):982-94.

CRISIS INHIBITORIAS *"AMYLOID SPELLS"* COMO PRESENTACIÓN DE ANGIOPATÍA AMILOIDE CEREBRAL

Dr. Antonio Parralo López

PRESENTACIÓN DEL CASO CLÍNICO

Varón de 67 años de edad con antecedentes médicos personales de angiomas hepáticos y vertebrales, episodio aislado de fibrilación auricular con respuesta ventricular rápida y migraña sin aura, en tratamiento con flecainida, bisoprolol y ergotamina, sin reacciones medicamentosas conocidas.

Acude a consulta de Neurología porque en el último mes había presentado parestesias en mano y antebrazo derechos de unos minutos de duración. Tras varios días, tuvo nuevo episodio en antebrazo derecho y pocos días antes de acudir a la consulta, vuelve a presentar episodios de parestesias braquiocrurales derechas y debilidad del miembro inferior derecho. El paciente presentó, además, cefalea habitual leve-moderada frontal, opresiva. Previamente, en su juventud, su cefalea era intensa, tipo migraña, con náuseas y vómitos asociados. No existe en ningún momento relación temporal entre la cefalea actual y los síntomas sensitivos que motivan la consulta. Tampoco coincide con picos de tensión arterial elevada. Como evento vital de relevancia, una hija del paciente había fallecido recientemente.

EXPLORACIÓN Y PRUEBAS COMPLEMENTARIAS

La exploración neurológica fue normal, sin datos de focalidad.

Ante la sintomatología presentada por el paciente, se prescribe antiagregación con ácido acetilsalicílico (AAS) 100 mg cada 24 horas y se solicita estudio vascular, que incluye resonancia magnética (RM) cerebral, ecografía doppler de troncos supraaórticos (TSA), ecocardiograma, holter-EKG y analítica, cuyos resultados se exponen a continuación:

- **Resonancia magnética (RM) cerebral**: leve/moderada atrofia corticosubcortical, con ligera dilatación secundaria del sistema ventricular, dentro de los límites esperados para el grado de atrofia.

  Múltiples lesiones hiperintensas en secuencias de TR largo, de pequeño tamaño, con ligera tendencia a la coalescencia, de localización en sustancia blanca profunda, periventricular y subcortical, fronto-parietales bilaterales, sin signos de restricción en secuencias de difusión, compatibles con enfermedad vascular de pequeño vaso. Además, presencia de múltiples hipointensidades en secuencias de

susceptibilidad magnética, puntiformes y corticales difusas (de predominio frontales y, sobre todo, parietales), en centros semiovales y en menor medida en lóbulos temporales, sugestivas de angiopatía amiloide cerebral (AAC) con microsangrados. **(Figura 1)**

- **Ecografía doppler TSA**: placa fibrograsa de 11,88 mm en bifurcación de arteria carótida interna derecha, sin repercusión hemodinámica.
- **Ecocardiograma**: ligera insuficiencia aórtica y e insuficiencia mitral trivial.
- **Holter-EKG**: frecuencia cardiaca media de 71 latidos por minuto. Extrasistolia ventricular de baja densidad. No bloqueos, pausas ni otros tipos de arritmias.
- **Analítica completa** con hemograma, coagulación, perfil glucémico, hepático, renal y tiroideo, sin alteraciones. El perfil lipídico también fue normal (colesterol total 199 mg/dl, HDL 51 mg/dl, LDL 131 mg/dl, triglicéridos 86 mg/dl). Las serologías de VIH y *Treponema* así como los parámetros de autoinmunidad fueron negativos.

Ante los hallazgos en las pruebas complementarias solicitadas y la clínica de AAC cerebral, se retira la antiagregación con AAS y se realiza anamnesis de sintomatología cognitivo-conductual que, tanto el paciente como su familia, niegan. Se realiza asimismo test *Mini-Mental State Examination* (MMSE), obteniéndose una puntuación total de 28 puntos sobre 30 (orientación temporal 4/5, orientación espacial 5/5, recuerdo inmediato 3/3, cálculo 5/5, recuerdo diferido 2/3, denominación 2/2, repetición de frase 1/1, orden secuencial 3/3, orden escrita 1/1, escribir frase 1/1, copia del dibujo 1/1).

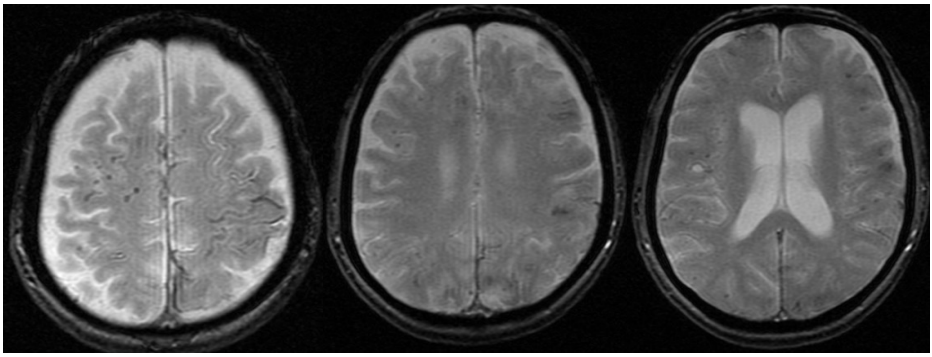

Figura 1. *Resonancia magnética cerebral.*

Además, se realizan nueva pruebas complementarias para un correcto diagnóstico diferencial de **Angiopatía Amiloide Cerebral**, cuyo resultados son los siguientes:

- **Angio-RM cerebral**: hipoplasia de arterias comunicantes posteriores, sin observarse malformación vascular evidente.
- **Electroencefalograma (EEG) vigilia**: normal, sin anomalías paroxísticas epileptiformes.
- **Holter-TA** (Holter de tensión arterial): hipertensión arterial grado I, con tensión arterial media diurna de 148/86 mmHg.

DIAGNÓSTICO

El paciente es valorado nuevamente en consulta a los 3 meses, donde refiere episodios cada 4-5 días de adormecimiento facial y lingual derechos. Comenta, además, episodio de cefalea frontal derecha de intensidad leve (menor que los de su migraña previa), sólo ocasionalmente relacionados temporalmente con los eventos descritos.

El cuadro sugiere **Angiopatía Amiloide Cerebral**, que cursa con crisis inhibitorias o *amyloid spells*, por lo que el tratamiento se centra en la prevención de la hemorragia cerebral mediante el control estricto de la tensión arterial.

TRATAMIENTO

Se instaura tratamiento con candesartán 32 mg e hidroclorotiazida 12,5 mg, aprovechando además el efecto preventivo antimigrañoso que tiene el candesartán.

Por otro lado, el paciente acude a sus revisiones rutinarias en Cardiología (ver antecedentes) y es diagnosticado de taquicardia intranodal, por la cual es anticoagulado con apixabán 5 mg/12 horas.

Desde Neurología, se retira inmediatamente la anticoagulación y se insta al cardiólogo a realización estudio electrofisiológico y subsiguiente ablación.

EVOLUCIÓN

En la siguiente revisión, el paciente comenta nuevos episodios de diferente localización, esta vez parestesias braquiocrurales de hemicuerpo izquierdo, cada vez más frecuentes, llegando a un máximo de siete episodios en un mismo día. Se realiza punción lumbar para concluir el diagnóstico. El LCR muestra bioquímica normal y alteraciones en los biomarcadores de enfermedad de Alzheimer (método Lumipulse), con descenso de Aβ42 (100 pg/ml) y elevación de T-tau (584 pg/ml) y de P-tau (68,6 pg/ml).

DISCUSIÓN Y CONCLUSIONES

- La **Angiopatía Amiloide** es un trastorno de los vasos sanguíneos leptomeníngeos, corticales y subcorticales del sistema nervioso caracterizado por el depósito de material β-amiloide en los mismos.
- Es ampliamente conocido que esta entidad predispone a sufrir sangrados de distinta localización, pero otro de los fenómenos que acontecen en el transcurso de esta enfermedad son los episodios neurológicos focales transitorios AIT-like (accidente isquémico transitorio) o *amyloid spells*.[1]
- Estos, frecuentemente, no son considerados en el diagnóstico diferencial de los episodios transitorios de focalidad neurológica aguda, siendo el diagnóstico final en casi la totalidad de los pacientes, de AIT o bien de crisis epilépticas.[2]
- Es importante pues, tener en cuenta esta posibilidad en pacientes mayores de 60 años con focalidad neurológica aguda paroxística de repetición y/o deterioro cognitivo, para un correcto proceso diagnóstico.[1,2]
- El caso descrito es un claro ejemplo de episodio AIT-like y, por tanto, un cuidadoso diagnóstico diferencial debe ser llevado a cabo, no asumiendo directamente un diagnóstico de AIT. La migraña con aura, las crisis epilépticas, los síncopes o los cuadros funcionales son, en multitud de ocasiones, causas de estos eventos. Pero existen otras causas como las lesiones estructurales intracraneales, los síntomas paroxísticos por desmielinización, el síndrome de alarma capsular o las crisis amiloideas inhibitorias (*amyloid spells)* en contexto de AAC, que deben ser tenidos en cuenta para un diagnóstico correcto.
- Por ello, un estudio vascular y de neuroimagen cerebral mediante RM y angio-RM son fundamentales, así como la realización de un EEG. Un estudio de la tensión arterial mediante MAPA (monitoreo ambulatorio de presión arterial) o el holter-TA también resultan muy apropiados de cara al manejo posterior del paciente.

  Con todas estas pruebas, se puede realizar un correcto diagnóstico diferencial.[1,2]
- El caso ejemplifica cómo, lo que parecía inicialmente ser un AIT finalmente no lo fue, alcanzándose el diagnóstico de angiopatía amiloide cerebral, que cumple criterios de Boston modificados de AAC probable.[3] Actualmente, el estudio de LCR no está considerado como un criterio diagnóstico de AAC, según los citados criterios, que solo tienen en cuenta la confirmación histopatológica de vasculopatía con depósito de material amiloide. No obstante, el estudio del péptido β-amiloide y de la proteína tau es ya una realidad en la práctica clínica diaria y, teniendo en cuenta la fisiopatología de esta enfermedad, el estudio de estos parámetros puede ser de gran utilidad para cerciorarse del diagnóstico y predecir un futuro de desarrollo de enfermedad de Alzheimer.[4]

- Por último, el tratamiento con antiagregantes plaquetarios o anticoagulantes, tipo AAS, así como con anticoagulantes, como prevención primaria o secundaria de eventos vasculares isquémicos en pacientes afectados por esta entidad, es generalmente contraindicado debido al riesgo aumentado de sangrado.[5,6,7] Por ello, consideramos correcto la retirada de AAS y apixabán, siendo el control de la tensión arterial[2] el pilar fundamental del tratamiento al alta y, así, prevenir la hemorragia cerebral lobar, que tan frecuentemente aparece en estos pacientes.

BIBLIOGRAFÍA

1. Nadarajan, V., Perry, R. J., Johnson, J., Werring, D. J. Transient ischaemic attacks: mimics and chameleons. Pract. Neurol. 2014; 14(1): 23-31.

2. Charidimou, A., Baron, J. C., Werring, D. J. Transient focal neurological episodes, cerebral amyloid angiopathy, and intracerebral hemorrhage risk: looking beyond TIAs. Int. J. Stroke. 2013; 8(2): 105-108.

3. Greenberg, S. M., Charidimou, A. Diagnosis of Cerebral Amyloid Angiopathy: Evolution of the Boston Criteria. Stroke. 2018; 49(2): 491–497.

4. Shams, S., Granberg, T., Martola, J., Charidimou, A., Li, X., Shams, M., Fereshtehnejad, S.M., Cavallin, L., Aspelin, P., Wiberg-Kristoffersen, M., Wahlund, L.O. Cerebral microbleeds topography and cerebrospinal fluid biomarkers in cognitive impairment. J Cereb Blood Flow Metab. 2017; 37(3): 1006-1013.

5. Charidimou A., Peeters A., Fox Z., Gregoire SM., Vandermeeren Y., Laloux P., et al. Spectrum of transient focal neurological episodes in cerebral amyloid angiopathy: multicentre magnetic resonance imaging cohort study and meta-analysis. Stroke. 2012;43(9):2324-30.

6. Biffi A., Greenberg MS. Aspirin and recurrent intracerebral hemorrhage in ... [Neurology. 2010] - PubMed result. Neurology. 2010;04:693-8.

7. Sanchez-Caro JM., De Lorenzo Martínez De Ubago I., De Celis Ruiz E., Arribas AB., Calviere L., Raposo N., et al. Transient Focal Neurological Events in Cerebral Amyloid Angiopathy and the Long-term Risk of Intracerebral Hemorrhage and Death: A Systematic Review and Meta-analysis. JAMA Neurology. 2022;79(1):38-47.

LAS MÚLTIPLES CARAS DE LA ANGIOPATÍA AMILOIDE CEREBRAL:

EPISODIOS DE DESCONEXIÓN DEL MEDIO, CRISIS FOCALES MOTORAS, HEMORRAGIA LOBAR Y DETERIORO COGNITIVO

Dra. Estefanía Monge Márquez
Dr. Juan María Sánchez Caro

PRESENTACIÓN DEL CASO

Mujer de 84 años acudió a consulta por cefalea de dos meses de evolución, holocraneal, punzante, de presentación diaria. No se acompañaba de naúseas ni vómitos. tomaba para su control meperidina, 1 o 2 comprimidos al día. La exploración física y neurológica fue normal.

Antecedentes personales:

- Dislipemia en tratamiento dietético. No Diabetes Mellitus, ni hipertensión arterial.
- Hematoma frontal derecho, criptogénico, 11 años antes.
- Epilepsia focal considerada de etiología estructural (cerebrovascular) desde 7 años antes, controlada con levetiracetam 500 mg- 500 mg- 500 mg. Crisis epilépticas consistentes en vómitos, versión ocular a la izquierda y clonías de MII.
- Cefalea tensional crónica.

EXPLORACIÓN Y PRUEBAS COMPLEMENTARIAS

Se solicitó resonancia magnética cerebral **(Figura 1)** que mostró una atrofia difusa córtico-subcortical, lesiones isquémicas puntiformes en ambos centros semiovales e imagen secuelar a hemorragia lobar frontal derecha.

Ante la sospecha de cefalea tensional que no había mejorado con amitriptilina, se modificó el tratamiento a amitriptilina/medazepam, 1 comprimido al día, con mejoría del síntoma, si bien comenzaron sus familiares a observar déficits de memoria con dificultad para recordar las fechas y para encontrar las palabras exactas. Además, había dejado de cocinar y de realizar el resto de tareas del hogar.

Se realizó Fototest, con una puntuación total de 21 (6+7+4+2+2). Ante la nueva sintomatología, se solicitó TAC de cráneo **(Figura 2)**, donde no se objetivó nuevo sangrado.

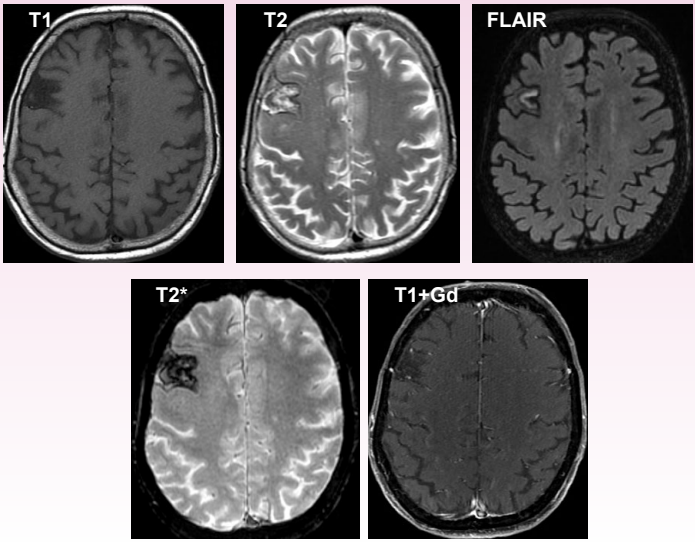

Figura 1. *Resonancia magnética cerebral*

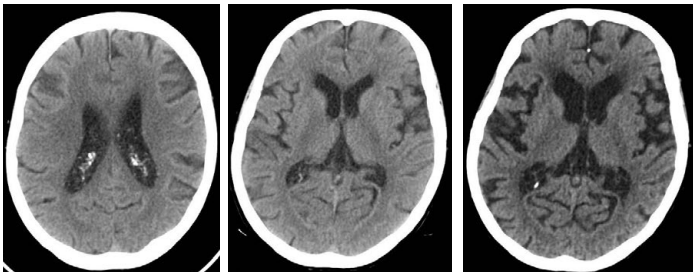

Figura 2. *Comparación de la evolución: 2013, 2015 y 2022 de izquierda a derecha, respectivamente.*

En las siguientes revisiones, se objetivó un empeoramiento cognitivo progresivo, pasando a ser dependiente para las actividades básicas de la vida diaria y precisando supervisión continua, con mayor torpeza, malestar general, agotamiento, episodios confusionales, delirios de falso reconocimiento e hiporexia. Además, se asoció una disfasia logopénica y poco fluente y una limitación progresiva de la marcha que, a los 3 años de la evaluación inicial, limitaba a la paciente a una vida cama-sillón.

Por otro lado, 13 años antes de la última valoración, sufre hemorragia lobular y posteriormente crisis motoras. Había presentado episodios confusionales fluctuantes consistentes en episodios de desconexión, con posterior confusión e hiporreactividad. Se interpretaron como crisis dialépticas, se pautó levetiracetam 500/12h con desaparición de estos episodios. Posteriormente, 7 años

tras el hematoma inicial, sufrió una crisis focal motora: versión de la cabeza hacia la izquierda, revulsión ocular y clonías en miembro inferior izquierdo. Presentó múltiples crisis durante los 2 últimos años, con evolución tónico-clónica bilateral ocasional. En total, se trataba de episodios de menos de 1 minuto de duración, sin síntomas prodrómicos y que cursaban además con cierto enlentecimiento psicomotor poscrítico y ocasionalmente vómitos. Estos episodios se repitieron, presentando, aproximadamente, 1 ó 2 cada 2 meses durante el año previo a la última valoración con franco empeoramiento. Se aumentó progresivamente la dosis de levetiracetam hasta 500-500-1000, se retiró vortioxetina y risperidona por importante empeoramiento cognitivo y funcional, mejorando progresivamente, logrando emitir lenguaje escaso aunque coherente.

Exploraciones complementarias:

- AngioTC arterial y venoso de TSA y polígono de Willis: normal.
- EEG de vigilia (octubre de 2018 y diciembre de 2021): actividad cerebral en vigilia normal. No se observan anomalías epileptiformes intercríticas ni eventos paroxísticos.

Juicio clínico:

- Angiopatía amiloide cerebral probable
- Enfermedad de Alzheimer estadío VI C.
- Epilepsia focal de etiología estructural (angiopatía amiloide cerebral).

Medicación actual:

- Levetiracetam, 750-500-750
- Memantina 20 mg
- Piracetam 800 mg 0-0-1

DISCUSIÓN

El interés de este caso surge de la aparición de una epilepsia focal, probablemente secundaria a la angiopatía amiloide cerebral (AAC) antes de las primeras manifestaciones vasculares y cognitivas de la enfermedad. Aunque infradiagnosticada, la angiopatía amiloide es una causa frecuente de epilepsia focal desde estadíos tempranos de la enfermedad. Según un reciente estudio,[1] la prevalencia de crisis epilépticas en pacientes con AAC es alta (entre 20% y 40%), es mayor en pacientes en los que predominan las microhemorragias o las hemorragias lobulares, menor en los que predominan las lesiones isquémicas.

En cambio, en pacientes como en el de este caso, se aprecia además siderosis cortical superficial (SCS) en imágenes de resonancia magnética.[2,3] La SCS consiste en la aparición de depósitos de hierro y hemosiderina como consecuencia de la descomposición de sangre, limitada a la región supratentorial y las convexidades de los hemisferios cerebrales y supone un marcador de especial

mal pronóstico en términos de morbi-mortalidad según estudios recientes.[4] Esta sangre que da lugar a la SCS en su fase aguda es objetivada en neuroimagen como pequeñas hemorragias subaracnoideas restringidas a surcos de la convexidad alta.[5] Se cree que estos sangrados, en cuyo diagnóstico diferencial es fundamental considerar la trombosis venosa cortical, son originados en las pequeñas arteriolas superficiales localizadas en el espacio subaracnoideo, las cuales son los vasos que se afectan de forma más precoz en la AAC.[6]

En relación con la SCS, sin embargo, surge otro episodio transitorio paroxístico de mayor prevalencia que las crisis epilépticas: los episodios neurológicos focales transitorios (ENFT) secundarios a AAC, también conocidos clásicamente en la literatura como *"amyloid spells"*. Estos episodios pueden estar presentes en aproximadamente el 30% de los pacientes con SCS y tienen unas implicaciones relevantes desde el punto de vista pronóstico, con riesgo de hemorragia durante el seguimiento de aproximadamente un 40% según un reciente meta-análisis.[7]

Con respecto al caso clínico que nos ocupa, podría plantearse la posibilidad de que los episodios que la paciente presentó 11 años antes, consistentes en desconexión y estado confusional fluctuante, estuvieran en relación con ENFT. Sin embargo, la semiología de los ENFT de la AAC suele consistir en síntomas sensitivos, motores, del lenguaje, del habla o visuales transitorios, positivos o negativos, y que evolucionan durante una duración variable de tiempo (desde 5 minutos hasta pocas horas). Esta fenomenología recuerda vívidamente a las auras migrañosas y, de hecho, se postula un mecanismo fisiopatológico común con éstas: la depresión cortical propagada.[8] Se podría argumentar que la semiología arriba descrita no se asemeja a los episodios descritos en la historia de esta paciente, aunque la descripción hecha por la familia fue algo vaga y esto, por lo tanto, no sería totalmente descartable. De hecho, la paciente de este caso, presentó poco tiempo después una hemorragia lobular, algo frecuentemente descrito en los ENFT, los cuales implican un riesgo de hemorragias lobulares aún mayor del habitual en pacientes con AAC (7-9% anual en AAC de forma global y en torno a un 30-40% en presencia de ENFT).[9,10]

En nuestro caso, se inició tratamiento anticrisis, con desaparición de los episodios de confusión fluctuantes iniciales, y de las crisis focales motoras al aumentar la dosis del fármaco. Las crisis secundarias a AAC, al igual que el resto de epilepsias de etiología cerebrovascular, suelen ser de fácil control. Es importante recalcar que, aunque la evidencia es de baja calidad, estos fármacos también están descritos en el tratamiento de los ENFT.[11]

Para finalizar, es importante destacar la importancia de la identificación y la detección precoz de los ENFT: por un lado, su identificación puede ser un marcador útil para un diagnóstico precoz de angiopatía amiloide cerebral, por otro lado, el diagnóstico erróneo de AITs y el consecuente uso de antitrombóticos en los pacientes con AAC y ENFT suponen dos de los factores de riesgo modificables más importantes para la aparición de hemorragias lobulares en la AAC.[7,12] Otro de los principales factores modificables, y probablemente el más relevante para evitar estas hemorragias, es la hipertensión arterial, siendo por tanto preceptivo un control estricto de la misma para evitar la elevada morbimortalidad que estos eventos provocan.[13]

BIBLIOGRAFÍA

1. Wagner A., Groetsch C., Wilfling S., Schebesch K-M., Kilic M., Nenkov M., et al. Index event of cerebral amyloid angiopathy (CAA) determines long-term prognosis and recurrent events (retrospective analysis and clinical follow-up). Neurological Research and Practice. 2021;3(1), doi: 10.1186/s42466-021-00152-x.

2. Pongpitakmetha T., Fotiadis P., Pasi M., Boulouis G., Xiong L., Warren AD., et al. Cortical superficial siderosis progression in cerebral amyloid angiopathy. Neurology. 2020:10.1212/WNL.0000000000009321, doi: 10.1212/wnl.0000000000009321.

3. Auriel E., Charidimou A., Edip Gurol M., Ni J., Van Etten ES., Martinez-Ramirez S., et al. Validation of clinicoradiological criteria for the diagnosis of cerebral amyloid angiopathy-related inflammation. JAMA Neurology. 2016;73(2):197-202, doi: 10.1001/jamaneurol.2015.4078.

4. Wollenweber FA., Opherk C., Zedde M., Catak C., Malik R., Duering M., et al. Prognostic relevance of cortical superficial siderosis in cerebral amyloid angiopathy. Neurology. 2019;92(8):E792-801, doi: 10.1212/WNL.0000000000006956.

5. Raposo N., Calviere L., Cazzola V., Planton M., Patsoura S., Wargny M., et al. Cortical superficial siderosis and acute convexity subarachnoid hemorrhage in cerebral amyloid angiopathy. European Journal of Neurology. 2018;25(2):253-9, doi: 10.1111/ene.13484.

6. Takeda S., Yamazaki K., Miyakawa T., Onda K. Cerebral amyloid angiopathy initially occurs in the meningeal vessels. Neuropathology. 2017;37(6):502-8, doi: 10.1111/neup.12403.

7. Sanchez-Caro JM., De Lorenzo Martínez De Ubago I., De Celis Ruiz E., Arribas AB., Calviere L., Raposo N., et al. Transient Focal Neurological Events in Cerebral Amyloid Angiopathy and the Long-term Risk of Intracerebral Hemorrhage and Death: A Systematic Review and Meta-analysis. JAMA Neurology. 2022;79(1):38-47, doi: 10.1001/jamaneurol.2021.3989.

8. Charidimou A. Cerebral amyloid angiopathy-related transient focal neurological episodes (CAA-TFNEs): A well-defined clinical-radiological syndrome. Journal of the Neurological Sciences. 2019, doi: 10.1016/j.jns.2019.116496.

9. Caetano A., Pinto M., Calado S., Viana-Baptista M. Amyloid spells and high blood pressure: imminent danger? Case reports in neurology. 2014;7(1):39-43, doi: 10.1159/000369922.

10. Goltz D., Cheng D., Black K., Salamon E., Wright P. Transient Focal Neurological Episodes with Subsequent Catastrophic Intracerebral Hemorrhage Due To Cortical Superficial Siderosis and Amyloid Angiopathy (P1.233). Neurology. 2018;90(15 Supplement).

11. M V-M., A G-P., AM I-M., E EA., P S-C., JM G-D., et al. Cerebral amyloid angiopathy-related transient focal neurological episodes: A transient ischemic attack mimic with an increased risk of intracranial hemorrhage. Journal of the neurological sciences. 2019;406, doi: 10.1016/J.JNS.2019.116452.

12. de Barros-Araújo ML., Nogueira MR de S., Holanda GMGM., de Sousa ÍA., Corrêa MR., Cronemberger PJLA. Transient focal neurological episodes – «amyloid spells»: A TIA mimic that should be recognized. Arquivos de Neuro-Psiquiatria. 2020:56-7, doi: 10.1590/0004-282X20190113.

13. DeSimone C V., Graff-Radford J., El-Harasis MA., Rabinstein AA., Asirvatham SJ., Holmes DR. Cerebral Amyloid Angiopathy: Diagnosis, Clinical Implications, and Management Strategies in Atrial Fibrillation. Journal of the American College of Cardiology. 2017;70(9):1173-82, doi: 10.1016/j.jacc.2017.07.724.

SUMARIO

ANGIOPATÍA AMILOIDE CEREBRAL COMPLICADA CON ICTUS ISQUÉMICO AGUDO ATEROTROMBÓTICO TRATADO CON "*STENTING*"

Dr. Juan Antonio Cabezas Rodríguez

PRESENTACIÓN DEL CASO CLÍNICO

Varón de 78 años con antecedentes personales de ex-fumador severo de larga data, no enolismo, hipertensión arterial, diabetes mellitus tipo 2, dislipemia; intervenido de faquectomía.

Tratamiento previo al episodio actual: metformina, hidroclortiazida, gliclazida, tamsulosina, omeprazol, losartán, simvastatina, AAS.

En 2016, presenta un episodio de inicio brusco consistente en debilidad de miembro inferior izquierdo, con recuperación parcial.

Es valorado por primera vez dos meses tras el episodio. Asímismo, aquejaba problemas leves de memoria.

En la exploración física, presentaba claudicación leve de miembro inferior izquierdo en la marcha, sin debilidad ni alteración sensitiva segmentarias, con reflejo cutáneo plantar flexor bilateral. Cognitivamente estaba orientado en las tres esferas, sin mostrar alteraciones del lenguaje.

Se realizaron las siguientes pruebas complementarias:

- **Análisis clínicos** con hemograma, TSH, vitamina B12 y ácido fólico normales.
- **Doppler de troncos supraaórticos y transcraneal**: curvas muy resistivas compatibles con enfermedad de pequeño vaso. Placas hiperecoicas con sombras acústicas posteriores en bifurcaciones carotídeas y segmento inicial de ambas carótidas internas, sin estenosis significativa.
- **Resonancia magnética (RM) cráneo**: atrofia cortico-subcortical; afectación extensa de sustancia blanca supratentorial que se asocia a infartos lacunares crónicos y numerosos focos de microsangrado de predominio lobar posterior y cerebelosos. No imágenes agudas en difusión.

Se atribuyó el episodio a ictus isquémico menor en contexto de enfermedad microvascular severa en paciente con factores de riesgo vascular mal controlados y **Angiopatía Amiloide** probable de acuerdo a los criterios de Boston modificados.

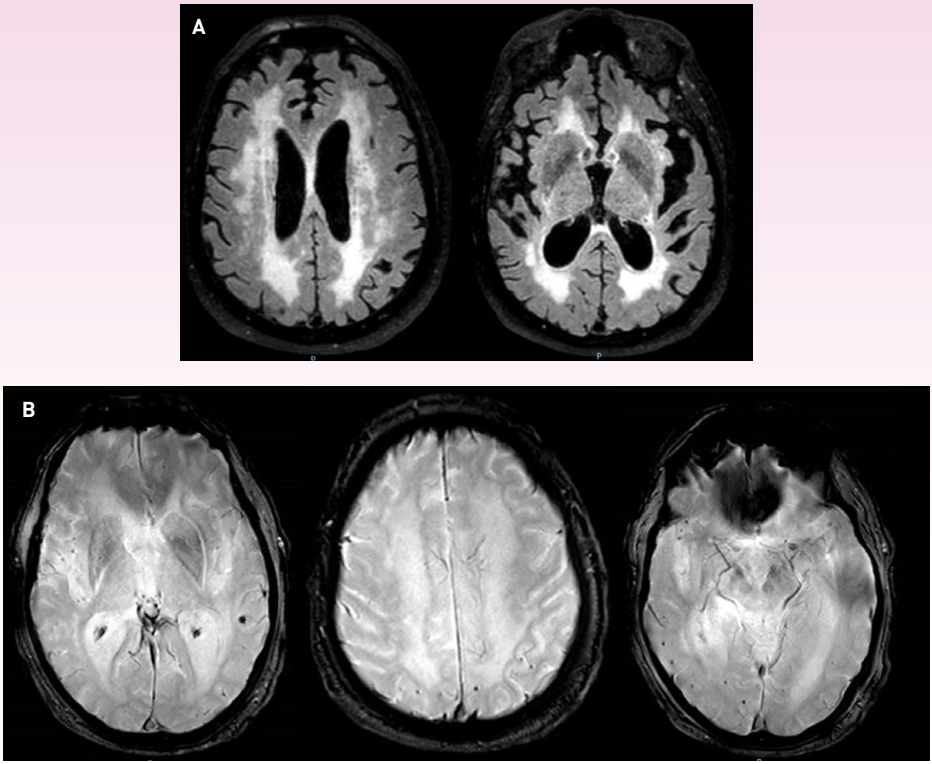

Figura 1. *RM cráneo. A: secuencia FLAIR B: secuencia T2.*

En enero de 2019, ingresó por episodio brusco de dificultad para la comprensión y emisión del lenguaje, con debilidad de miembros derechos. Se activó Código Ictus.

EXPLORACIÓN Y PRUEBAS COMPLEMENTARIAS

En la exploración presentaba:

- **Tensión arterial**: 140/80 mmHg, **glucemia**: 267 mg/dl. **Afebril**.
- No emite mes ni edad, comprende órdenes simples. Tendencia no forzada de la mirada hacia la izquierda. Hemianopsia homónima derecha. Parálisis facial supranuclear derecha. Claudica levemente con miembros derechos sin contactar con cama. Hipoalgesia grave braquio-crural derecha. Afasia de predominio motor.

- **Escala para el ictus agudo** (NIHSS):
  - 0+2+0+1+2
  - 2+1+0+1+0 = 13 puntos
  - 0+2+2+0+0
- **Perfiles metabólicos**: HbA1c (hemoglobina glicosilada): 7,7%; colesterol total: 148 mg/dl; creatinina: 1,4 mg/dl; urea: 50 mg/dl.
- **Telemetría electrocardiográfica** de Unidad de Ictus: sin arritmias embolígenas.
- **Tomografía computarizada (TC) cráneo y angio-TC de troncos supraaórticos e intracraneal** urgentes: sin lesiones isquémico-hemorrágicas de novo. Estenosis grave de arteria carótida interna izquierda, con componente pediculado hipoecoico compatible con trombo a dicho nivel. **(Figura 2)**
- **Arteriografía**: estenosis en el origen de la arteria carótida interna (ACI) izquierda moderada, presentando ulceración. Además, ha desaparecido pequeña zona pediculada, que ahora se encuentra como un embolismo distal en territorio de arteria cerebral media (ACM) izquierda (M4), no visible en angio-TC previo. **(Figura 3)**
- **TC cráneo de control**: extensa hiperdensidad difusa córtico-subcortical hemisférica izquierda con borramiento de surcos.

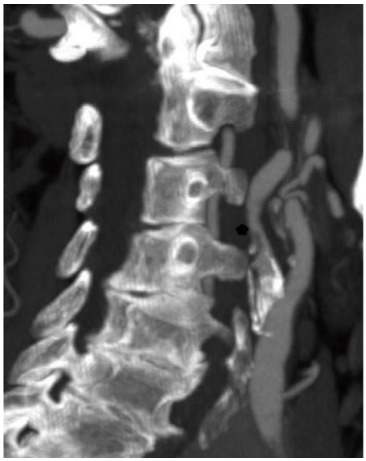

Figura 2. *Angio-TC de troncos supraaórticos.*

Figura 3. *Arteriografía.*

DIAGNÓSTICO

El paciente ingresó por ictus isquémico menor por oclusión de rama M4 izquierda. En el estudio diagnóstico urgente, se objetivó estenosis ateromatosa en arteria carótida interna izquierda, con imagen hipoecoica en angioTC sugestiva de trombo fresco a dicho nivel, por lo que se realizó arteriografía urgente en la que ya no se objetivó dicho hallazgo, con imagen de trombo oclusivo en ramo M4 no subsidiario de recanalización. En dicho procedimiento, se realizó *stenting* directo sobre ACI, tras la cual se mantuvo antiagregación simple como tratamiento antitrombótico debido a permeabilidad del *stent* en control por doppler tras 24 horas, a la aparición de lesión isquémica aguda en neuroimagen de control y al antecedente de angiopatía amiloide del paciente. Asimismo, se dieron recomendaciones higiénico-dietéticas, se optimizó el tratamiento hipotensor y se mantuvo el tratamiento hipolipemiante con estatinas.

En estudio radiológico con TC cráneo de control a las 24 horas, se objetivó extensa área hemisférica izquierda con desdiferenciación cortico-subcortical, atribuible a alteración de barrera hematoencefálica por isquemia y posible encefalopatía por contraste. **(Figura 4)**

CONCLUSIONES Y DISCUSIÓN

- En pacientes con microangiopatía vascular cerebral severa, como el paciente que aquí se presenta, es de vital importancia **realizar un diagnóstico preciso para establecer un tratamiento antitrombótico y de control de factores de riesgo vascular** óptimos, pues el riesgo hemorrágico difiere de forma significativa de acuerdo a la patología subyacente.
- La presencia de microsangrados lobares múltiples en ausencia de microsangrados en territorio profundo permitían el diagnóstico de angiopatía amiloide probable de acuerdo a criterios de Boston modificados;[1] si bien no era descartable el origen mixto de la microangiopatía debido a la presencia de factores de riesgo vascular con regular control.

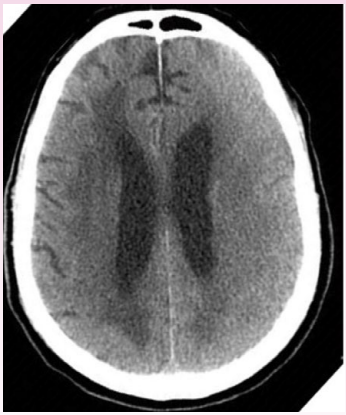

Figura 4. *TC cráneo de control.*

- En relación al evento de monoparesia de miembro inferior izquierdo descrito en los antecedentes personales, se atribuyó a evento isquémico agudo secundario a la microangiopatía por factores de riesgo vascular mal controlados. Esta situación es muy frecuente en la práctica clínica habitual, si bien es muy importante no olvidar que la angiopatía amiloide puede inducir la aparición de microinfartos corticales que en muchas ocasiones no son evidenciados en estudios de neuroimagen convencionales.[2]

- Atendiendo al tratamiento antitrombótico, el paciente recibió ácido acetilsalicílico en monoterapia debido al riesgo hemorrágico elevado. En el contexto de angiopatía amiloide, ha sido descrito que el tratamiento antiagregante podría aumentar el riesgo de microsangrados corticales, así como de hemorragia lobar sintomática.[3] Sin embargo, los antiagregantes podrían ofrecer un beneficio clínico para la prevención de enfermedad cardiovascular superior al riesgo hemorrágico.[4] Además, aun en contexto de angiopatía amiloide, los antiagregantes están indicados para la profilaxis secundaria de procedimientos intervencionistas que lo requieran, tales como los procedimientos coronarios o cardiacos, que son equivalentes al intervencionismo carotídeo.

- Una cuestión a debatir sería si pautar monoterapia o antiagregación dual con AAS y clopidogrel, pues las guías de práctica clínica indican que el abordaje endovascular de la patología ateromatosa carotídea debería de recibir terapia dual durante al menos un mes.[5,6] En el caso que aquí presentamos, es razonable la monoterapia debido a la presencia concomitante de una lesión isquémica territorial con potencial riesgo de transformación hemorrágica, la afectación extensa de la barrera hematoencefálica objetivada en neuroimagen de control y la permeabilidad del *stent* tras 24 horas de vigilancia. En ausencia de estos factores con riesgo hemorrágico potencial, se podría plantear el tratamiento antiagregante dual a pesar de la presencia de angiopatía amiloide. En este sentido, la doble antiagregación es pautada de forma transitoria en los procedimientos para el cierre de la orejuela cardiaca en pacientes con angiopatía amiloide y alto riesgo hemorrágico.[7,8]

- Finalmente, **es de vital importancia el control de factores de riesgo vascular**. En este sentido, en diversos estudios se ha observado que, en este grupo de pacientes, las cifras tensionales deberían mantener cifras de tensión arterial inferiores a 120/80 mmHg.[9] En relación a la dislipemia, existe controversia en los estudios en relación a la discontinuación de estatinas,[10,11] si bien, en las guías se promueve el mantenimiento de las mismas si tienen indicación por comorbilidad cardiovascular. El estudio SATURN (atorvastatina vs rosuvastatina y progresión de la enfermedad coronaria) arrojará evidencia clínica en este sentido. Se recomienda control estricto de cifras de glucemia, si bien no existen datos concluyentes acerca de la interacción entre las cifras de glucemia y el riesgo de hemorragia cerebral en pacientes con angiopatía amiloide.

BIBLIOGRAFÍA

1. Linn J, Halpin A, Demaerel P, Ruhland J, Giese AD, Dichgans M, et al. Prevalence of superficial siderosis in patients with cerebral amyloid angiopathy. Neurology. 2010; 74:1346–1350.
2. Smith EE, Schneider JA, Wardlaw JM and Greenberg SM. Cerebral microinfarcts: the invisible lesions. Lancet Neurol. 2012; 11: 272–282.
3. Biffi A, Halpin A, Towfighi A, et al. Aspirin and recurrent intracerebral hemorrhage in cerebral amyloid angiopathy. Neurology. 2010; 75: 693–698.
4. Al-Shahi Salman R, Dennis MS, Sandercock PAG, et al. Effects of antiplatelet therapy after stroke due to intracerebral haemorrhage (RESTART): a randomised, open-label trial. Lancet. 2019; 393: 2613–2623.
5. Aboyans V, Ricco JB, Bartelink ML, Björck M, Brodmann M, Cohnert T, et al. 2017 ESC Guidelines on the Diagnosis and Treatment of Peripheral Arterial Diseases, in collaboration with the European Society for Vascular Surgery (ESVS). Eur Heart J. 2018; 39(9):763-816.
6. Messas E, Goudot G, Halliday A, Sitruk J, Mirault T, Khider L, et al. Management of carotid stenosis for primary and secondary prevention of stroke: state-of-the-art 2020: a critical review. Eur Heart J Suppl. 2020;22(Suppl M):M35-M42.
7. Reddy VY, Mo¨ bius-Winkler S, Miller MA, et al. Left atrial appendage closure with the watchman device in patients with a contraindication for oral anticoagulation: the ASAP study (ASA plavix feasibility study with watchman left atrial appendage closure technology). J Am Coll Cardiol. 2013; 61: 2551–2556.
8. Boersma LV, Ince H, Kische S, et al. Efficacy and safety of left atrial appendage closure with WATCHMAN in patients with or without contraindication to oral anticoagulation: 1-Year follow-up outcome data of the EWOLUTION trial. Hear Rhythm. 2017; 14: 1302–1308.
9. Li W, Jin C, Vaidya A, et al. Blood pressure trajectories and the risk of intracerebral hemorrhage and cerebral infarction: a prospective study. Hypertension. 2017; 70: 508–514.
10. Saliba W, Rennert HS, Barnett-Griness O, et al. Association of statin use with spontaneous intracerebral hemorrhage: a cohort study. Neurology. 2018; 91:e400–e409.
11. Lioutas V-A, Beiser AS, Aparicio HJ, et al. Assessment of incidence and risk factors of intracerebral hemorrhage among participants in the Framingham Heart Study between 1948 and 2016. JAMA Neurol. 2020; 77: 1252–1260.

EL HEMATOMA SUBDURAL EN EL ESPECTRO HEMORRÁGICO DE LA AAC

Dr. Hernando Pérez Díaz

PRESENTACIÓN DEL CASO CLÍNICO

Mujer de 87 años, inició lagunas de memoria unos cuatro años antes de la primera consulta en nuestro servicio. Eran fallos de memoria reciente. Había sido completamente autónoma hasta hacía tres años. Por entonces, tuvieron que buscar asistencia matinal para las compras o para ir al médico. Un año antes tuvieron que ampliar la ayuda a las tardes o noches. Se mostraba reiterativa, no podía hacer punto de dos agujas y sólo hacía una determinada secuencia. Hacía pocos meses había comenzado con caídas sin saber cómo, al pisar una cucaracha o sentarse; se acompañaban de dificultad en el habla, como un balbuceo. En una de las caídas, no atinó a llamar a la asistencia domiciliaria y pasó la noche en el suelo, detectándose infección del tracto urinario y hallazgos de rabdomiólisis -CPK 17901 UI/m-. Se trató con cefixima y cefuroxima y, aunque mejoró, su hija decidió que pasara a vivir con ella.

Antecedentes personales:

- Dislipemia.
- Hipotiroidismo.
- Cardiopatía isquémica con expresión de angor estable.
- Hace diez años presentó movimientos discinéticos orolinguales, en el contexto de medicación psiquiátrica e inició selegilina.

Tratamiento cuando fue valorada:

- Ácido acetilsalicílico 100 mg/ día.
- Fluoxetina 20 mg/ día.
- Lorazepam 1 mg/ noche.
- Diltiazem Retard 120 mg/ día.
- Omeprazol 20 mg/ día.

- Cianocobalamina (vitamina B12) bebida mensual.
- Selegilina 5 mg/ día.
- Simvastatina 40 mg/ ezetimiba 10 mg por la noche.
- Levotiroxina 116 mg/ día.

Alergias: no

EXPLORACIÓN Y PRUEBAS COMPLEMENTARIAS

En la exploración clínica, se mostraba poco participativa, con discurso coherente, reiterativa en la entrevista. Sin signos parkinsonianos superiores, la marcha era lenta, inestable, magnética y con descomposición de giros.

Se instauró tratamiento con quetiapina 25 mg, retirándose lorazepam y selegilina, consiguiéndose mejoría en la calidad del sueño. Continuaba algo despistada. La veían más segura al caminar en casa, pero seguía igual de insegura en la calle, persistiendo la marcha lenta y con descomposición en los giros.

Aportaba registro de la tensión arterial, tomada mañana y tarde, con el mismo tensiómetro y la misma rutina, durante 7 días, con cifras normales: 115-90/ 60 mmHg.

Se revisaron la resonancia magnética (RM) cerebral y el electroencefalograma (EEG) solicitados en el primer acto.

La RM de cráneo mostró imágenes de hematoma subdural frontoparietal hemisférico izquierdo, hematoma epidural occipital izquierdo, siderosis parietal parasagital derecha y enfermedad isquémica de pequeño vaso evolucionada **(Figuras 1-2)**.

El estudio electroencefalográfico de vigilia mostró signos persistentes de disfunción hemisférica izquierda, de predominio témporo-parieto-occipital, mientras la actividad cerebral de fondo en el hemisferio derecho era de características normales para la edad de la paciente.

Se diagnosticó como deterioro cognitivo moderado de perfil amnésico, deterioro motor, marcha magnética y caídas en relación con hematoma subdural crónico frontoparietotemporal izquierdo, todo ello compatible con probable angiopatía amiloidea cerebral (según los criterios modificados de Boston). Se decidió instaurar tratamiento con donepezilo a dosis de 10 mg/ noche y se derivó a Neurocirugía, que optó por un tratamiento conservador de inicio, con dexametasona.

DISCUSIÓN

- El hematoma subdural podría ser una forma de presentación de la AAC.[1] Nuestra paciente inició caídas de forma inexplicada y no es posible saber si el hematoma subdural fue espontáneo y predispuso al deterioro cognitivo, del habla y motor; o si una de las caídas precipitó los sangrados subdural y epidural. No obstante, la presencia de un foco de siderosis superficial a nivel de los

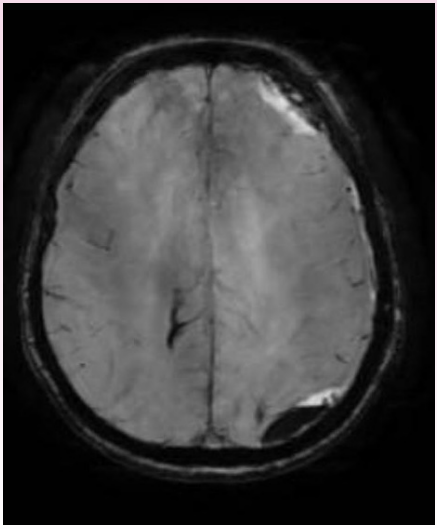

Figura 1. *Secuencia Flair*

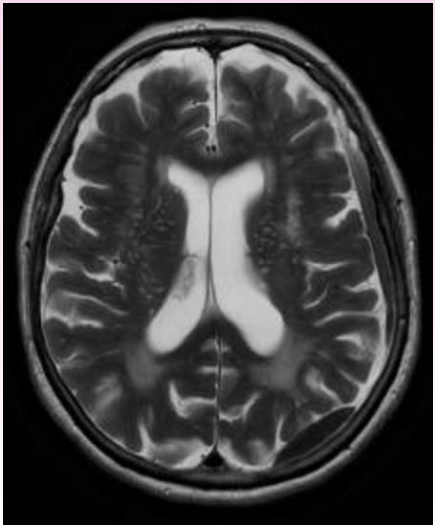

Figura 2. *Secuencia T2*

surcos parietales parasagitales derechos y de un microsangrado subcortical en el centro semioval son característicos de la AAC. Tampoco le son ajenos la abundante presencia de microinfartos y más en una paciente no hipertensa. El conjunto de estos hallazgos permite el diagnóstico de AAC según los Criterios de Boston Modificados. Es importante destacar que las microhemorragias profundas impiden el diagnóstico de AAC según los criterios de Boston. Se entiende como hemorragias profundas aquellas localizadas en ganglios basales o cápsula interna y no las localizadas en centro semiovales o cápsula externa, ya que estas realmente se localizan a nivel subcortical y se asocian más frecuentemente a AAC que a microangiopatía hipertensiva.[1] Existe un estudio comparativo de pacientes con hemorragia intracerebral, asociada (N=72) o no (N=93) a AAC, que mostró una mayor prevalencia de hemorragia subdural en la AAC (37,5% vs 21,5%; p=0.02).[2]

- La presencia de patología propia de AAC en autopsias es más frecuente en la mujer y edad dependiente. Pasa de encontrarse en el 33% de los cerebros entre los 60-70 años, al 75% en los mayores de 90 años.[3] Hay que recalcar que, por circunstancias que se desconocen, la AAC afecta preferentemente a regiones occipitales.[3] Todas estas son circunstancias concurren en la paciente descrita. Respecto al tratamiento quirúrgico evacuador de la hemorragia subdural en el paciente con AAC, existen controversias. Existe un estudio, aunque de escaso tamaño de muestra, que demuestra una tasa de hemorragia posquirúrgica muy superior en la hemorragia subdural asociada a la AAC, respecto a la de otro origen (61,5% [8/13] vs. 16,2% [6/37]; P=0.006), y un pronóstico posquirúrgico francamente desfavorable, pues en ninguno de los pacientes intervenidos fue “bueno” (0% [0/12] vs. 51.9% (14/27); P=0.006).[4]

BIBLIOGRAFÍA

1. Greenberg SM., Charidimou A. Diagnosis of Cerebral Amyloid Angiopathy: Evolution of the Boston Criteria. Stroke. 2018;49(2):491-7.

2. Viguier A., Raposo N., Patsoura S., Calviere L., Albucher JF., Ruidavets JB., et al. Subarachnoid and Subdural Hemorrhages in Lobar Intracerebral Hemorrhage Associated with Cerebral Amyloid Angiopathy. Stroke. 2019;50(6):1567-9.

3. Sakurai K., Tokumaru AM., Nakatsuka T., Murayama S., Hasebe S., Imabayashi E., et al. Imaging spectrum of sporadic cerebral amyloid angiopathy: Multifaceted features of a single pathological condition. Insights into Imaging. 2014;5(3):375-85.

4. Xia L., Min W., Lu X., Wang C., Jiang Z., Zhang Y., et al. Subdural Hemorrhage from Cerebral Amyloid Angiopathy–Related Intracerebral Hemorrhage: A Risk Factor for Postoperative Hemorrhage. World Neurosurgery. 2017;107:103-14.

ANGIOPATÍA AMILOIDE Y DIFICULTAD DEL DIAGNÓSTICO DE EPILEPSIA

Dra. Iratxe Maestro Saiz
Dr. Juan María Sánchez Caro

PRESENTACIÓN DEL CASO CLÍNICO

El caso que hemos seleccionado para iconografiar la epilepsia en pacientes con angiopatía amiloide cerebral (AAC) es el de una paciente de 72 años en el momento de la consulta que, como únicos antecedentes de interés, había presentado embolismo pulmonar en puerperio, fractura vertebral D10 y D11 con plastia en D10, sin compromiso medular ni foraminal e intervención con colocación de una prótesis en la rodilla derecha.

Esta paciente acudió a nuestro servicio por haber presentado varios eventos paroxísticos autolimitados y estereotipados, de pocos segundos de duración, en un periodo de dos meses, consistentes en sensación de quemazón y cefalea en región frontal derecha y parestesias en la mano izquierda, con progresión al brazo izquierdo, sin clara alteración del nivel de conciencia.

Dos años después, la paciente presentó un nuevo episodio de unos 30 minutos de duración, de similares características; en esta ocasión refirió mareo y episodios repetidos, de hormigueos en mano izquierda con progresión de los síntomas a brazo y pierna izquierdos con posterior desconexión del medio de más dudosa etiología epiléptica por duración.

Unos ocho años después, refirió un episodio de pérdida de conciencia de alrededor de 10 minutos de duración, aunque este aspecto fue difícil de establecer ya que la paciente vivía sola y no había testigos del evento, fue valorada por el servicio de Cardiología y se etiquetó el episodio como cuadro sincopal.

En los últimos dos años (a la edad de 86 años), venía padeciendo períodos de 2-3 meses de duración con frecuentes episodios de desconexión seguidos de periodos prolongados de amnesia y desorientación, lo que finalmente requirió ingreso hospitalario tras episodio de caída con fractura de esternón y un estado mantenido de bradipsiquia y somnolencia los días posteriores.

Adicionalmente, refería inestabilidad para la deambulación, un trastorno sensitivo permanente con sensación de acorchamiento de carácter progresivo y de predominio nocturno, en los dedos de la mano derecha.

EXPLORACIÓN Y PRUEBAS COMPLEMENTARIAS

Como único hallazgo relevante en la exploración física, se objetivó una marcha discretamente inestable con dificultad para el tándem, sin rigidez, bradicinesia ni otros hallazgos adicionales.

A lo largo de la evolución del cuadro, se realizaron diversas pruebas complementarias que incluyeron analíticas generales y estudios seriados de neuroimagen.

En la analítica general, únicamente se detectaron una leve leucopenia y un discreto déficit de ferritina en analíticas sucesivas.

Respecto a los estudios seriados de neuroimagen, en una primera RM se objetivaron signos de sangrado crónico a nivel frontal derecho **(Figura 1)**.

Posteriormente y tras la reaparición de los eventos tras un periodo prolongado libre de episodios, se realizó nuevo estudio de RM a los 8 años del inicial (con 82 años) en el que se objetivaron signos de leucoencefalopatía isquémica de pequeño vaso de probable carácter hipertensivo sin nuevos signos de sangrado salvo área de siderosis en surco de rolando en secuencia de hemosiderina con captación de gadolinio en T1 y edema **(Figura 2)**.

En el estudio RM de control realizado tras los episodios prolongados de eventos repetidos y amnesia mantenida a la edad de 84 años, se objetivaron signos de leucoencefalopatía isquémica extensa con edema temporal derecho neocortical sugestivo de edema vasogénico **(Figura 3a)**.

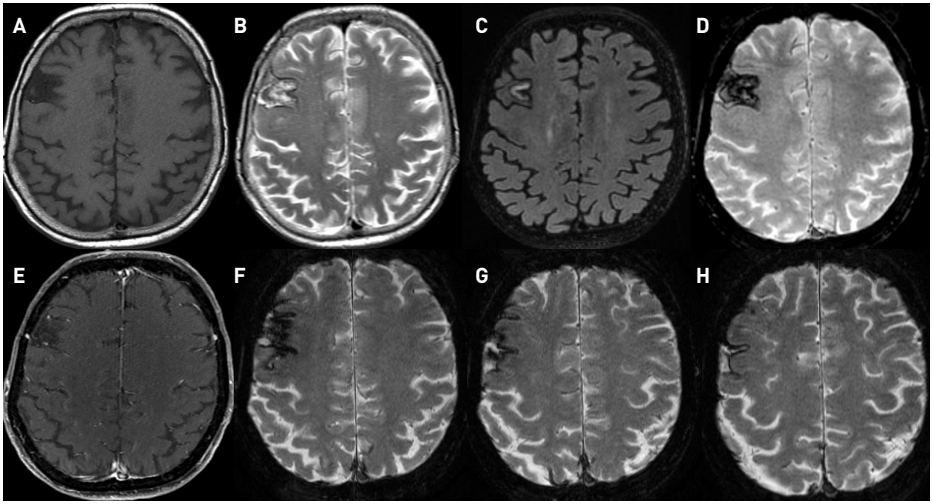

Figura 1. *Resonancia magnética craneal inicial en la que se objetiva hematoma frontal derecho y siderosis superficial; a: secuencia T1; b, f, g, h: secuencia T2, c: secuencia Flair; d: T2*; e: secuencia T1 con gadolinio.*

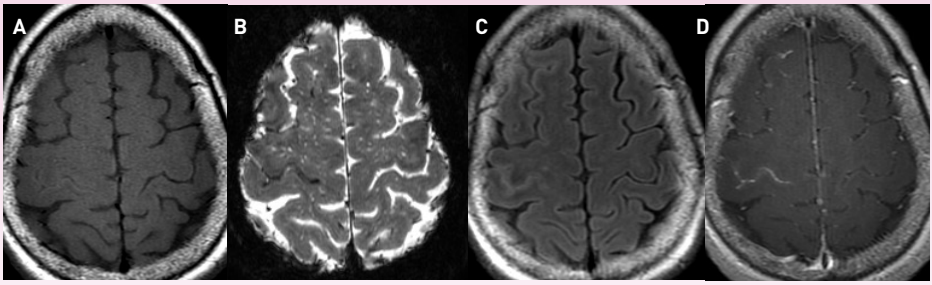

Figura 2. *Resonancia magnética craneal en la que se objetivan signos de leucoencefalopatía isquémica de pequeño vaso; a: secuencia T1; b: secuencia T2; c: secuencia Flair y d: secuencia T1 con gadolinio.*

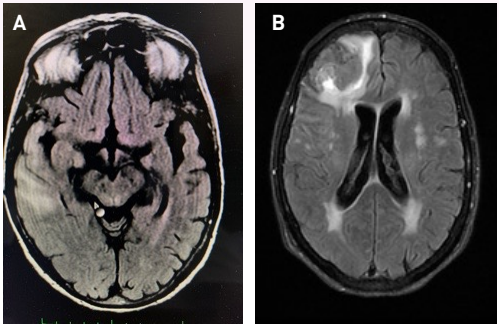

Figura 3. *a: Estudio RM, secuencia Flair en la que se objetiva hiperintensidad temporal neocortical derecha sugestiva de edema vasogénico. b: estudio RM secuencia Flair que muestra hiperintensidad frontal derecha que rodea área de sangrado agudo y lesiones hiperintensas cronicas periatriales posteriores confluyentes y periventriculares en sustancia blanca.*

En el último estudio RM de cráneo (con 85 años), realizado tras el episodio de pérdida de conciencia y bradipsiquia posterior mantenida, se objetivó hematoma frontal derecho con ligero efecto masa sobre el asta frontal **(Figura 3b)**.

En contexto del déficit sensitivo adicional en mano derecha, de carácter permanente y progresivo que presentaba la paciente en los últimos años, se realizó estudio electroneurográfico que puso de manifiesto un Síndrome del Túnel Carpiano derecho de intensidad moderada.

A lo largo de su enfermedad, se realizaron numerosos estudios video-electroencefalográficos (v-EEG) de vigilia e interictales seriados, que fueron normales **(Figura 4)**.

DIAGNÓSTICO

Tras valorar el curso clínico de la paciente a lo largo de 12 años y los hallazgos en los estudios de neuroimagen seriados, una vez descartadas otras entidades como enfermedades neoplásicas, infecciosas y otras etiologías y, en base a los criterios diagnósticos no invasivos de la angiopatía

Figura 4. *Estudio electroencefalográfico (EEG) de vigilia en el que se objetiva una actividad cerebral normal para la edad de la paciente.*

amiloide cerebral inflamatoria,[1,2] se concluye el diagnóstico de probable angiopatía amiloide inflamatoria cerebral con expresión de hematoma frontal, hemorragia subaracnoidea, edema temporal como forma de expresión de forma inflamatoria y nuevo hematoma frontal en diferente localización al inicial.

TRATAMIENTO

Tras los episodios iniciales y ante la sospecha de crisis epilépticas en paciente anciano en contexto de accidente cerebrovascular, se inició tratamiento antiepiléptico en monoterapia con carbamazepina. La paciente no toleró este fármaco debido a frecuentes episodios de hipotensión, por lo que se cambió a levetiracetam, en pauta de 500 mg cada 12 horas, con buen control inicial de episodios. Este tratamiento se ha mantenido hasta la actualidad.

En la detección de edema temporal derecho, la paciente recibió pauta hospitalaria y posteriormente domiciliaria de corticoides.

DISCUSIÓN Y CONCLUSIONES

- La angiopatía amiloide cerebral relacionada con inflamación es un proceso en el que la respuesta inflamatoria a los depósitos vasculares de β-amiloide en el cerebro se considera el principal factor fisiopatológico.[3]

La edad media de presentación según autores, se sitúa en torno a los 67 años[4,5] y a pesar de que el deterioro cognitivo agudo/subagudo es la forma de presentación más frecuente (97%), se han descrito otras formas de presentación como la cefalea (32%) o las crisis epilépticas (32%).[4,5] No obstante, hasta el 44% de los pacientes presentan sintomatología multifocal de inicio y la mayor parte de ellos (61%) presentarán un curso crónico de la enfermedad.[4,5]

En cualquier caso y aunque los hallazgos en los estudios de neuroimagen juegan un papel fundamental en la sospecha y el diagnóstico de la angiopatía amiloide cerebral, se considera que existe un número significativo de pacientes que padecen esta patología sin un diagnóstico certero que permita un tratamiento adecuado y precoz.[4]

- La epilepsia de debut por encima de los 65 años, se considera una entidad con una prevalencia de entre el 5.4 y el 7.5%[6] y en la que hasta el 49% de los casos están asociados a accidentes cerebrovasculares; 37% de ellos de carácter isquémico y el 12% de carácter hemorrágico. Los factores de riesgo más comunes de presentar epilepsia en esta franja de edad, incluyen la hipertensión arterial, la diabetes mellitus, el genotipo ApoE ε4, los accidentes cerebrovasculares y la demencia.

  El tipo de crisis que acontecen en la epilepsia de debut en el anciano suelen ser de tipo focal y en su mayoría de origen extratemporal, con excepcional componente tónico-clónico bilateral y semiología muy variada,[6] en ocasiones difícil de identificar como epiléptica si no es en manos de un neurólogo experimentado en este campo.

  La semiología ictal en el paciente anciano es un aspecto muy controvertido ya que muchas veces los episodios ocurren en ausencia de testigos y es difícil recabar información precisa sobre ellos, como ocurrió en nuestro caso.

  Considerando todas las connotaciones previamente descritas y a diferencia de lo que se aconseja en la epilepsia de debut a otras edades, una sola crisis aguda no sintomática en pacientes ancianos es indicación suficiente para iniciar tratamiento antiepiléptico, en general, suele conseguirse un buen control de crisis.[6]

- En la epilepsia de debut en el paciente anciano y a pesar del probable buen control de las crisis que presentan estos pacientes, no debemos dejar de lado el diagnóstico diferencial de las posibles lesiones asociadas a las crisis y la etiología de las mismas, que puede requerir un tratamiento específico, modificando así en algunos casos, el pronóstico de la enfermedad de base y de la propia epilepsia.

  Una herramienta fundamental en el diagnóstico y manejo de la epilepsia, es el video-electroencefalograma (v-EEG). Pero, de nuevo, en esta población mayor con una zona epileptogénica de pequeño tamaño, buen control de crisis, la sensibilidad del v-EEG intercrítico de rutina es menor que en otras franjas de edad y por ello, no es infrecuente que estos pacientes presenten registros v-EEG seriados normales. En este sentido, es importante insistir en la realización de

estudios v-EEG prolongados en aquellos casos en los que la ausencia de testigos o la semiología poco habitual de los eventos, plateen una duda diagnóstica suficiente sobre el diagnóstico de crisis epilépticas versus otro tipo de eventos paroxísticos no epilépticos. Por otro lado, en los casos que ofrezcan dudas diagnósticas razonables, sería deseable la realización de estudios v-EEG urgentes en las primeras 12-24h tras los eventos, en función de los recursos disponibles en cada centro, y con el objetivo de identificar anomalías epileptiformes postictales.

En los casos como el de la paciente descrita, en los que la recuperación después de una probable crisis se prolonga más allá de 24h, se repiten eventos en racimos o se asocian éstos a una alteración del nivel de conciencia o de la cognición, sería también mandatorio la realización de estudios v-EEG urgentes, con el objetivo de identificar y tratar de forma precoz entidades como el estatus epiléptico no convulsivo y para realizar un correcto diagnóstico diferencial con otro tipo de eventos paroxísticos no epilépticos. Este último aspecto es más relevante aún si cabe en el caso de la angiopatía amiloide cerebral, sabida la existencia de los *amyloid spells*[7,8] y su controvertido diagnóstico diferencial con las crisis epilépticcas. Los *amyloid spells* se tratan en profundidad en otros capítulos de este libro.

En nuestro caso en concreto, la sospecha diagnóstica de angiopatía amiloide cerebral se ha fundamentado en los diversos hallazgos en las pruebas seriadas de neuroimagen. Estas resonancias seriadas se realizaron en contexto de cambios en la frecuencia habitual de los eventos paroxísticos, que aparecieron en racimos, con periodos postcríticos más prolongados de lo habitual o en contexto de discretos cambios en la semiología ictal habitual de las crisis de la paciente, tales como la presencia de una posible alteración del nivel de conciencia acompañante o una probable progresión no confirmada a crisis con movimientos tónico-clónicos bilaterales.

En aquellos pacientes en los que las pruebas de neuroimagen en el momento de aparición de las crisis, no aportan datos suficientes para plantear el diagnostico de posible angiopatía amiloide u otra etiología, un exhaustivo control evolutivo y la realización de estudios de RM seriados son mandatorios,[9] sobre todo ante cambios en la semiología de los eventos paroxísticos o en la frecuencia de crisis. Todo ello, con el objetivo de minimizar el número de pacientes con epilepsia de inicio en la edad adulta con procesos patológicos de base no diagnosticados como la angiopatía amiloide que, además de crisis, puede provocar deterioro cognitivo, problemas psicológicos, enfermedades sistémicas y disfunciones psicosociales.[4,10]

- Es interesante, además del caso, larga evolución de 12 años sin desarrollar deterioro cognitivo a pesar de los dos hematomas frontales derechos, la hemorragia subaracnoidea, la leucoencefalopatía isquémica y el episodio de edema temporal resuelto con esteroides.

BIBLIOGRAFÍA

1. Auriel E., Charidimou A., Edip Gurol M., Ni J., Van Etten ES., Martinez-Ramirez S., et al. Validation of clinicoradiological criteria for the diagnosis of cerebral amyloid angiopathy-related inflammation. JAMA Neurology. 2016;73(2):197-202, doi: 10.1001/jamaneurol.2015.4078.

2. Greenberg SM., Charidimou A. Diagnosis of Cerebral Amyloid Angiopathy: Evolution of the Boston Criteria. Stroke. 2018;49(2):491-7, doi: 10.1161/STROKEAHA.117.016990.

3. Ii Y., Tomimoto H. [Inflammatory cerebral amyloid angiopathy]. Brain and nerve = Shinkei kenkyu no shinpo. 2015;67(3):275-85, doi: 10.11477/MF.1416200132.

4. Corovic A., Kelly S., Markus HS. Cerebral amyloid angiopathy associated with inflammation: A systematic review of clinical and imaging features and outcome. International Journal of Stroke. 2018;13(3):257-67, doi: 10.1177/1747493017741569.

5. Weber SA., Patel RK., Lutsep HL. Expert Review of Neurotherapeutics Cerebral amyloid angiopathy: diagnosis and potential therapies Cerebral amyloid angiopathy: diagnosis and potential therapies. 2018, doi: 10.1080/14737175.2018.1480938.

6. Sen A., Jette N., Husain M., Sander JW. Epilepsy in older people. The Lancet. 2020;395(10225):735-48, doi: 10.1016/S0140-6736(19)33064-8.

7. Cooperman SS., Shah AK., Rajamani K. Amyloid spells. Neurology: Clinical Practice. 2019;9(2):e17-8, doi: 10.1212/CPJ.0000000000000579.

8. Charidimou A., Law R., Werring DJ. Amyloid «spells» trouble. The Lancet. 2012;380(9853):1620, doi: 10.1016/S0140-6736(12)61333-6.

9. Charidimou A., Peeters A., Fox Z., Gregoire SM., Vandermeeren Y., Laloux P., et al. Spectrum of transient focal neurological episodes in cerebral amyloid angiopathy: Multicentre magnetic resonance imaging cohort study and meta-analysis. Stroke. 2012;43(9):2324-30, doi: 10.1161/STROKEAHA.112.657759.

10. Sen A., Capelli V., Husain M. Cognition and dementia in older patients with epilepsy. Brain. 2018;141(6):1592-608, doi: 10.1093/brain/awy022.

SUMARIO

SIDEROSIS SUPERFICIAL CORTICAL Y ANGIOPATÍA AMILOIDEA CEREBRAL

Dr. Javier Abril Jaramillo

PRESENTACIÓN DEL CASO CLÍNICO

Paciente mujer de 81 años, diestra:

- **Antecedentes personales:** hipotiroidismo, colelitiasis, maculopatía, artrosis, diverticulosis colónica, síndrome depresivo, migraña, intervenida de cataratas.
- **Antecedentes familiares:** temblor en la familia paterna.
- **Tratamiento actual:** citalopram 20 mg 1-0-0, ácido acetilsalicílico 100 mg 1-0-0, cetirizina, omeprazol y suplementos vitamínicos.

A finales del año 2012, sufrió un cuadro de dolor de cabeza, estudiada por Neurología dónde se consideró inicialmente como una cefalea crónica, se amplía estudios de imagen apreciando ligeros depósitos de hemosiderina a nivel cerebeloso, se considera finalmente como una siderosis superficial muy leve, manteniéndose en revisiones anuales.

Estuvo estable por unos años y en los últimos 4 años comenzó a presentar episodios de inestabilidad, hipoacusia, vértigos de repetición con mejoría parcial mezclándose con episodios de disminución de agudeza visual y cefaleas intermitentes. Comenta un episodio diferente de torpeza en miembros derechos, lateralización hacia la derecha y disartria que mejora en menos de un mes. Meses después sufre una caída, por torpeza al caminar, no podía mover los miembros inferiores, asoció parálisis facial y disartria, que mejoró en menos de 6 horas.

La tomografía axial computarizada (TAC) de urgencias fue informada como normal. Se añade a los síntomas hipoacusia, acúfenos, cefaleas e inestabilidad.

Presenta, por otro lado, hiposmia, disgeusia, cacogeusia, fallos mnésicos con empeoramiento progresivo, dificultad para realizar operaciones aritméticas, alucinaciones auditivas y apraxia ideomotora.

EXPLORACIÓN Y PRUEBAS COMPLEMENTARIAS

Acude en silla de ruedas. Disminución de agudeza visual bilateral, 0.3/1, visión a 5 metros con dificultad, cuadrantanopsia superior izquierda en campimetría por confrontación, hipoacusia neurosensorial bilateral, weber bilateral y rinne negativo bilateral, habla disártrica, con cierta disprosodia y cambio tonal. Temblor ligero en movimiento de extremidades cinético y postural, no en reposo. No rigidez, ni bradicinecia parkinsoniana. Apraxia por imitación para movimientos simples y complejos, signos de liberación frontal disdiadococinesia 2/5. Dismetría bilateral en maniobra dedo nariz y disdiadococinesia.

Presentaba dificultad para ponerse en pie, lo lograba con mucha ayuda, pudiendo caerse si no se sujetaba, lateralizándose hacia la derecha preferentemente, marcha atáxica y encorvada.

Pruebas complementarias:

- **Resonancia magnética (RM) craneal 2018:**

  Figura 1A-C (axial) - lesiones vasculares isquémicas en centros semiovales bilaterales y hemorrágicas petequiales a nivel frontal periventricular izquierda, temporal izquierda medial con ligera atrofia generalizada.

  Figura 1D (sagital) - se aprecian zonas de gliosis a nivel cerebelar con atrofia asociada.

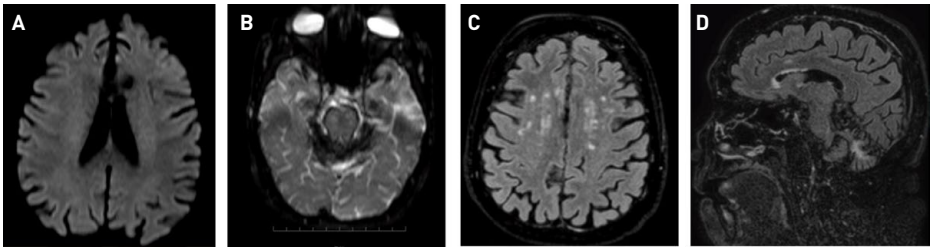

Figura 1. *A: DWI axial; B: DWI Hi sense axial; C: FLAIR axial; D: FLAR sagital.*

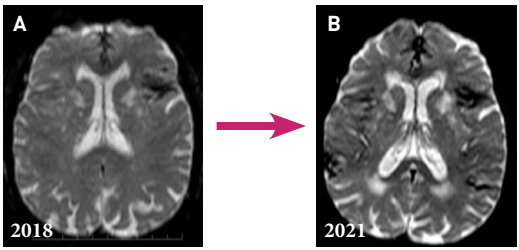

Figura 2. *Secuencia DWI Hi sense axial- es una comparativa de la siderosis a nivel cortical superficial entre 2018 (A) y 2021 (B)*

- **Resonancia magnética (RM) craneal** 2021. **(Figuras 3 y 4)**
- **Valoración neuropsicológica:** debido a las alteraciones perceptivas visuales y auditivas no se puede realizar un protocolo completo (cuantitativo), por lo que se realiza valoración clínica/cualitativa en donde se observa un **síndrome neuropsicológico** múltiple de características **cortico-subcortical bilateral** que cursa principalmente con:
  - Bradipsiquia generalizada.
  - Apraxia ideatoria, ideomotora, constructiva y melocinética.
  - Sistemas perceptivos visuales alterados.
  - Sistemas perceptivos auditivos alterados.
  - Déficits en procesos de fluidez verbal.
  - Alteración en procesos mnésicos: fijación y evocación mayor que almacenamiento.
  - Alteración en funciones ejecutivas: memoria de trabajo, razonamiento, abstracción, planificación y mantenimiento de atención.
  - Alteración en sistemas de control inhibitorio.
- **Resonancia magnética (RM) de columna cervico-dorsal** descarta lesiones ocupantes de espacio y hernia discal.
- **Valoración por Otorrinolaringología**: compatible con hipoacusia neurosensorial.
- **Valoración por Oftalmología**: maculopatía asociada a la edad, no lesiones vasculares ni edema de papila.
- **Valoración cardiológica**: ecocardiograma y Holter sin hallazgos.

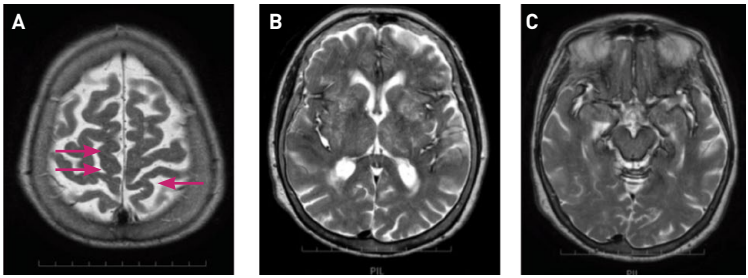

Figura 3. *A: secuencia T2 axial lesiones hipointensas microvasculares (flechas). B,C: depósitos de hemosiderina superficial cortical en relación con siderosis en mayor cuantía que en 2018.*

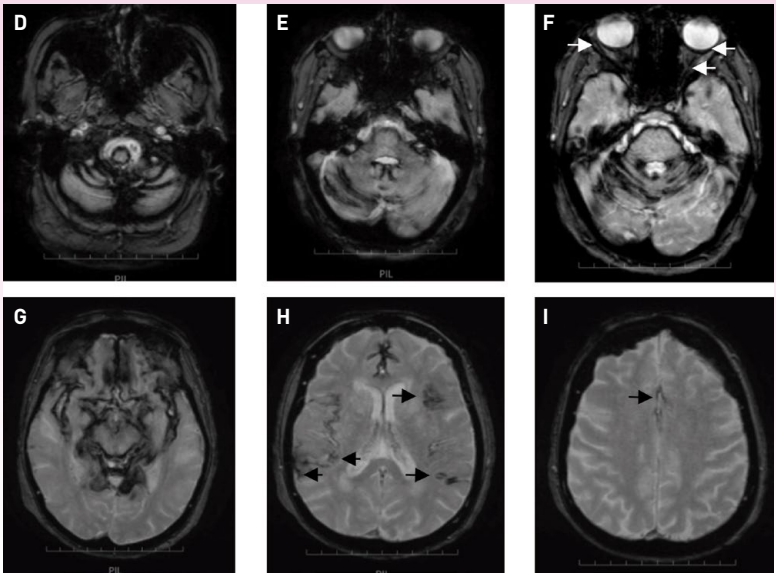

Figura 3. D-I: *secuencias T2* gradiente axial- se aprecia ¾ partes de la superficie cerebral llena de depósitos de hemosiderina surcal y subpial incluyendo zonas frontal, parietal, peri-insular, silviana, vermis y folias cerebelosas, cisterna basal perimesencefálica y adyacente a musculatura extraocular y retroocular (flechas blancas). También se puede apreciar los track line (flechas negras) y lesiones microhemorrágicas por hemosiderina a estos niveles, cerebelar, occipital incluido.*

- **Analítica**: perfil tiroideo, autoinmune, hepático, vitaminas, iones, proteinograma, complemento, dentro de la normalidad o negativo.

DIAGNÓSTICO

Síntomas cardinales: inestabilidad/ataxia, hipoacusia/hiposmia, disminución de la agudeza visual, fallos mnésicos y alucinaciones auditivas.

Síntomas motores negativos episódicos en MMII, parálisis facial, disartria, cuadrantanopsia.

Diagnóstico sindrómico: síndrome atáxico, neuropatía craneal y deterioro cognitivo cortico-subcortical bilateral.

Diagnóstico etiológico: microsangrados/ microhemorragias con depósito de hemosiderina córtico subcortical focal y superficial a nivel fronto parieto temporal occipital, predominio cerebeloso y tronco encefálico.

Diagnóstico clínico: siderosis superficial cortical y angiopatía amiloide cortical con microsangrados y hemorragia subaracnoidea subpial.

Clínicamente, asocia la triada de pérdida auditiva neurosensorial progresiva, ataxia cerebelosa y mielopatía.

TRATAMIENTO

Se inició tratamiento con corticoides a 1 mg/kg por un mes, en pauta reductora, omeprazol, hidroferol y rivastigmina con mejoría inicial, aunque con mala tolerancia de esta última que obliga a cambio por memantina que tampoco toleró.

EVOLUCIÓN

Se añade al mes siguiente, por uso compasivo, pantotenato 4 g diarios con efecto de disminución de hierro cerebral superficial junto con omega 3 2000U al día, (descrito como combinación para disminución de hierro cerebral en enfermedades por depósito de hierro cerebral como las PKAN).

Se consigue una mejoría de un 4/10 de los síntomas. En relación a inestabilidad, mayor reactividad, mejoría del dolor de cabeza y acúfenos, y un empeoramiento demostrado cuando dejó de tomarlo por falta de dispensación.

Se añade finalmente *Ginkgo biloba* EGb 761® 240 mg 1/día manteniendo además la estabilidad conseguida y menos acúfenos, consiguiéndose estabilidad clínica durante 13 meses.

Se plantea el uso de diferiprona como quelante de hierro a nivel cerebral y, en este caso, a nivel cortical superficial, basados en la casuística a nivel mundial de dos años de seguimiento con este tratamiento (no se inicia al tiempo de esta publicación).

DISCUSIÓN Y CONCLUSIÓN

La AAC engloba un fenómeno clínico-patológico caracterizado por el depósito de amiloide en las capas media y adventicia de las arterias y arteriolas (y en menor medida venas) del córtex cerebral y las **leptomeninges.** Se estima que la AAC es responsable del 15% de las hemorragias intracerebrales.[1] La hemorragia cerebral en pacientes con AAC puede ser **espontánea** o estar asociada a hipertensión arterial, arteriosclerosis, traumatismos, intervenciones neuroquirúrgicas o uso de tratamientos antiagregantes o anticoagulantes. Pero también la hemorragia cerebral subaracnoidea (HSA) no traumática y la consecuente siderosis superficial cortical en la convexidad cerebral (SS) ha sido estudiada como una de las consecuencias de la AAC.[2]

La resonancia típica más habitual muestra microsangrados o SS identificada en las secuencias sensible a sangrado, como resultado de la extravasación de sangre por los capilares dentro del espacio subaracnoideo, dando una apariencia de un tracto bilineal conocido como *"track-like"*.[3] **(Figura 4)**

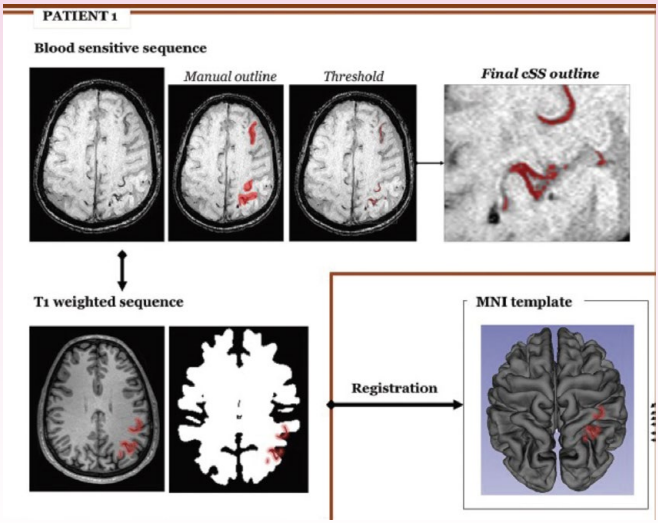

Figura 4. *Siderosis superficial cortical y Track like T2**

BMJ Publishing Group Cerebrovascular disease- http://jnnp.bmj.com/ on October 23, 2017

Otros marcadores reconocidos dentro de los criterios de Boston son los microsangrados, hiperintensidades en sustancia blanca, espacios perivasculares alargados en centros semiovales hasta siderosis y hemorragia subaracnoidea superficial.[1,3]

En el diagnóstico de la angiopatía amiloide (AA) resulta confirmatoria la biopsia e histología, sin embargo, cada vez más, sigue teniendo importancia la evidencia clínico-radiológica, tanto con lesiones iniciales como lesiones nuevas evolutivas (lesiones parcialmente reversibles hiperintensas en T2/FLAIR y mapa ADC e hipointensas en T1, con ocasional captación de contraste y microhemorragias visibles en eco de gradiente), con exclusión de otras leucoencefalopatías y apoyado por algún marcador de depósito amiloide (descenso de Aβ-42 en el LCR).[4,5] El tratamiento en la fase aguda en formas inflamatorias consiste en megadosis de corticoides, con posterior pauta descendente. Al menos el 25% no responde a corticoides o presenta un curso recidivante, pudiendo responder a inmunosupresores.[6]

Sin embargo, el caso presentado es un caso atípico que cada vez más se incluye dentro de las revisiones bibliográficas y casos publicados como una las formas de representación de AAC.[7]

La SS cerebral consiste en el depósito de hemosiderina biosintentizada a partir de la hemoglobina en el espacio subaracnoideo y subpial. Se considera una patología poco frecuente y se supone que

es el resultado de una "fuga" de glóbulos rojos en el espacio subaracnoideo, generalmente insidiosa o de bajo volumen, prolongada o repetitiva. El insuficiente catabolismo de la hemoglobina condiciona un depósito neurotóxico de ferritina y hierro en la superficie del sistema nervioso central (SNC). Por la hemosiderina se traduce por una marcada hiposeñal curvilínea que tapiza el contorno del SNC de forma segmentaria, si rellena de forma lineal el surco cerebral es una (siderosis sulcal).[1,2,5]

- La **SS clásica:** afecta a la región infratentorial y a la unión bulbo medular de forma simétrica. Se caracteriza clínicamente por una hipoacusia neurosensorial progresiva, ataxia cerebelosa y piramidalismo, y se asocia a defectos durales con colecciones espinales de líquido cefalorraquídeo (LCR). Se asume que la etiología es la de un sangrado subaracnoideo crónico. La fosa posterior se ve más afectada debido a la abundancia de la microglia y la glía de Bergmann (zonas con mayor catabolismo de la hemoglobina) en el cerebelo y el nervio estatoacústico y, también, por la mayor exposición al LCR hemorrágico proveniente del defecto dural espinal.[3,5,6]
- La **SS cortical (SSC):** se localiza además en las convexidades cerebrales y se asocia a hemorragias subaracnoideas agudas de la convexidad (HSAC) en la angiopatía amiloide (AA) en pacientes mayores, formando parte de los criterios de Boston modificados para su diagnóstico. El cuadro clínico incluye episodios de isquemia transitoria o clínica inespecífica, y la presencia de SS, aumenta el riesgo de hemorragia intracreaneal y la mortalidad en estos pacientes. Las secuencias de gradiente (SWI, SWAN o EG/T2*) son fundamentales en el estudio de pacientes mayores con cuadros neurológicos focales transitorios, especialmente si son atípicos.[7]

El mecanismo por el que la AAC produce SSc puede ser primario (lo más frecuente), por HSA repetidas debido a fragilidad vascular o secundario, por subfusión de una hemorragia intraparenquimatosa o microsangrado al espacio subaracnoideo. A su vez, la AAC se caracteriza por un depósito progresivo de beta-amiloide 1-40 en la microvasculatura leptomeníngea, causando lesiones isquémicas y hemorrágicas.[1,8]

En un estudio presentado por Charidimou A, *et al.* **(Figura 5)** se analizan a 130 pacientes con AAC, se toma como ejemplo el surco central y se comparan los pacientes sin y con HSA de la convexidad. Los últimos tienen finalmente más áreas afectadas con SS, por lo tanto se concluye un curso más agresivo de la AAC, sobre todo si se han producido varias HSAC en los últimos años.[9]

También existe una potencial relación entre HSA cortical con la presencia de APOE ε2 e incluso con eventos vasculares transitorios, teniendo estos pacientes, mayor fragilidad vascular.[10] Eric E y Wilson D, *et al.* hablan de la prevalencia de SS, la cual es mayor en pacientes que tienen HSAC *vs.* los que no la tienen, especialmente si es SS diseminada (49% *vs.* 19%; p<0,0001).

En un análisis multivariante, la SSc (OR 5,53; 95% CI 2,82 - 10,8, p<0,0001) y los episodios neurológicos transitorios vasculares (OR 11,7; 95% CI 2,70 - 50,6, p=0,001) presentaron una asociación y fueron una variable independiente asociada a HSA aguda.[11] Los resultados de esta cohorte de pacientes con probable angiopatía amiloide sin hemorragia intracerebral/intraparenquimatosa, da evidencia de este fenotipo frente a otros conocidos.

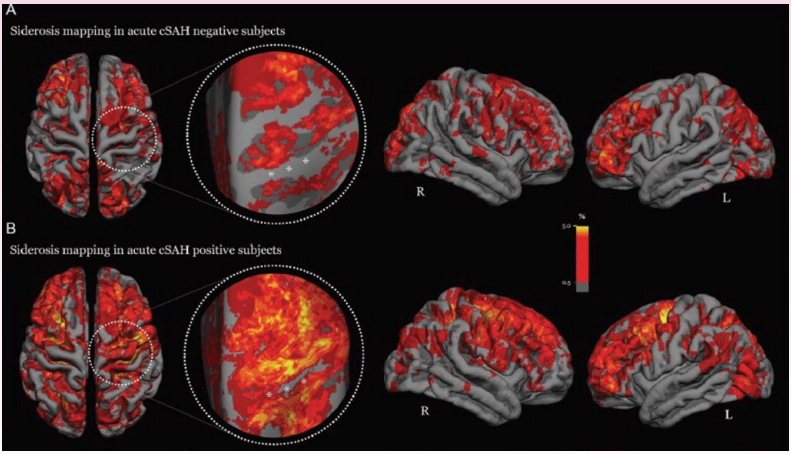

Figura 5. *Mapa comparativo de la distribución de siderosis superficial en pacientes con angiopatía amiloide sin y con hemorragia subaracnoidea. El color de la escala demarca en mayor intensidad del color amarillo las zonas con mayor afectación.*

BMJ Publishing Group Cerebrovascular disease- http://jnnp.bmj.com/ on October 23, 2017

Otro aspecto a destacar son los signos de atrofia cerebral y, sobre todo, el adelgazamiento del grosor cortical, los pacientes con SS muestran una superficie cortical más delgada, en el giro frontal rostral medial izquierdo, giro parahipocampal derecho, polo temporal derecho e ínsula derecha comparado con pacientes con enfermedad de Alzheimer. Cuando se comparan los grupos de AAC basados en la presencia o ausencia de SS, no hay diferencias significativas en el grosor cortical en ninguna región, salvo el volumen hipocampal que es significativamente menor en el grupo con SS.[12]

- En definitiva, el enorme interés ganado recientemente en la SS, está marcado por su doble implicación como marcador de AAC y como predictor de futuras hemorragias no traumáticas ni aneurismáticas.[13] La hipótesis fisiopatológica actual de su origen se basa en que la HSAC en el contexto de AAC refleja episodios de fugas de pequeños vasos leptomeníngeos o corticales muy superficiales cargados de amiloide frágil, resultando en SS en la etapa crónica y con potencial riesgo de una posterior hemorragia intraparenquimatosa añadida.[14]

- En cuanto al tratamiento, el manejo de la SS no traumática, se enfoca en el tratamiento con corticoterapia en bolos o a 1 mg/kg dosis, la eliminación de antiagregantes plaquetarios y control de los factores de riesgo cardiovascular.[1,14]

  El uso de ***Ginkgo biloba* EGb 761®** y **pantonetato** está en estudio, pero destaca su posible utilidad que deberá ser validada en estudios prospectivos o ensayos clínicos en este subgrupo de pacientes.

El tratamiento con extracto de ginkgo biloba se había relacionado con riesgo de sangrado sistémico, si bien, hay estudios que avalan su uso incluso asociado a anticoagulantes, por tanto no hay datos que demuestren riesgos por usarlo en pacientes con antipatía amiloide cerebral.[15-17]

La **deferiprona** es de interés en algunos casos publicados como medicamento quelante de hierro y su efecto beneficios en cuanto a estabilidad de la clínica a dos años de seguimiento y con reducción del depósito de hierro cerebral, según los estudios publicados, y en todo caso como una opción ante la falta de tratamiento de la enfermedad. Se describe neutropenia, y agranulocitosis en 1% de pacientes además de fatiga dependiente de dosis, entre los efectos adversos destacables.[18]

El abordaje no farmacológico incluye fisioterapia intensiva dirigida a la marcha y al equilibrio, estimulación cognitiva e implantes cocleares para mejorar la audición.

BIBLIOGRAFÍA

1. Charidimou A, Gang Q, Werring D. Sporadic cerebral amyloid angiopathy revisited: recent insights into pathophysiology and clinical spectrum. J. Neurol. Neurosurg. Psychiatry. 2017; 83(2):124-137

2. Linn, J., Halpin, A., Demaerel, P., Ruhland, J., Giese, A. D., Dichgans, M., Greenberg, S. M. et al. Prevalence of superficial siderosis in patients with cerebral amyloid angiopathy. Neurology. 2010; 74(17): 1346-1350.

3. Charidimou, A., Linn, J., Vernooij, M. W., Opherk, C., Akoudad, S., Baron, J. C., Werring, D. J. et al. Cortical superficial siderosis: detection and clinical significance in cerebral amyloid angiopathy and related conditions. Brain. 2015;138(8): 2126-2139.

4. Hermann, D. M., Keyvani, K., Van de Nes, J., Weimar, C., Wiltfang, J., Nitsch, R. M., Szodorai, A. Brain-reactive β-amyloid antibodies in primary CNS angiitis with cerebral amyloid angiopathy. Neurology. 2011; 77(5): 503-505.

5. DiFrancesco, J. C., Brioschi, M., Brighina, L., Ruffmann, C., Saracchi, E., Costantino, G., Ferrarese, C. et al. Anti-Aβ autoantibodies in the CSF of a patient with CAA-related inflammation: a case report. Neurology. 2011; 76(9): 842-844.

6. Kloppenborg, R. P., Richard, E., Sprengers, M. E., Troost, D., Eikelenboom, P., Nederkoorn, P. J. Steroid responsive encephalopathy in cerebral amyloid angiopathy: a case report and review of evidence for immunosuppressive treatment. J. Neuroinflammation. 2010; 7(1): 1-6.

7. Linn, J., Herms, J., Dichgans, M., Brückmann, H., Fesl, G., Freilinger, T., Wiesmann, M. Subarachnoid hemosiderosis and superficial cortical hemosiderosis in cerebral amyloid angiopathy. AJNR Am. J. Neuroradiol. 2008; 29(1): 184-186.

8. Martínez-Lizana E, Carmona-Iragui M, Alcolea D, et al. Cerebral amyloid angiopathy related atraumatic convexal subarachnoid hemorrhage: an ARIA before the tsunami. J Cereb Blood Flow Metab. 2015; 35(5): 710–717.

9. Andreas C, Grégoire B, Panagiotis F, Li Xiong, Alison M, Kristin M, Mahmut Edip Gurol, Jonathan R, Steve M, Anand V. Acute convexity subarachnoid haemorrhage and cortical superficial siderosis in probable cerebral amyloid angiopathy without lobar haemorrhage. J Neurol Neurosurg Psychiatry. 2017; 89(4): 397-403

10. Beitzke, M., Enzinger, C., Wünsch, G., Asslaber, M., Gattringer, T., Fazekas, F. Contribution of convexal subarachnoid hemorrhage to disease progression in cerebral amyloid angiopathy. Stroke. 2015; 46(6): 1533-1540.

11. Smith, E. E., Charidimou, A., Ayata, C., Werring, D. J., Greenberg, S. M. Cerebral Amyloid Angiopathy-Related Transient Focal Neurologic Episodes. Neurology. 2021; 97:231-238

12. Na, H. K., Park, J. H., Kim, J. H., Kim, H. J., Kim, S. T., Werring, D. J., Na, D. L et al. Cortical superficial siderosis: a marker of vascular amyloid in patients with cognitive impairment. Neurology. 2015; 84(8): 849-855.

13. Boulouis, G., Charidimou, A., Jessel, M. J., Xiong, L., Roongpiboonsopit, D., Fotiadis, P., Viswanathan, A. et al. Small vessel disease burden in cerebral amyloid angiopathy without symptomatic hemorrhage. Neurology. 2017; 88(9): 878-884.

14. Charidimou, A., Gang, Q., Werring, D. J. Sporadic cerebral amyloid angiopathy revisited: recent insights into pathophysiology and clinical spectrum. J Neurol Neurosurg Psychiatry. 2012; 83(2): 124-137.

15. Jiang X, Williams KM, Liauw WS, Ammit A, Roufogalis B, Duke C, Day R, McLachlan A. Effect of ginkgo and ginger on the pharmacokinetics and pharmacodynamics of warfarin in healthy subjects. British Journal of Clinical Pharmacology 1365-2125. 2005.

16. Kellermann A, Kloft C. Is There a Risk of Bleeding Associated with Standardized Ginkgo biloba Extract Therapy? A Systematic Review and Metaanalysis. Pharmacotherapy 2011;31(5):490–502.

17. Wolf H. Does Ginkgo biloba Special Extract EGb 761. Provide Additional Effects on Coagulation and Bleeding when Added to Acetylsalicylic Acid 500 mg Daily? Drugs R D 2006; 7 (3): 163-172.

18. Kessler, R. A., Li, X., Schwartz, K., Huang, H., Mealy, M. A., Levy, M. Two-year observational study of deferiprone in superficial siderosis. CNS Neurosci. Ther.. 2018; 24(3): 187-192.

LA EXCESIVA CARGA ARIA-H EXCLUYE AL PACIENTE CON ENFERMEDAD DE ALZHEIMER DE ENSAYO CLÍNICO CON FÁRMACO ANTI-AMILOIDE

Dr. Emilio Franco Macías

PRESENTACIÓN DE CASO CLÍNICO

Varón de 67 años. Su hijo refería que tenía problemas progresivos de memoria desde hacía 2 años: olvidaba hechos significativos ocurridos en el mismo día, repetía, no recordaba citas médicas, olvidaba el PIN del teléfono, se expresaba bien. Tenía dificultad para reconocer a personas a las que había conocido más recientemente. En alguna ocasión, había podido desorientarse en la calle, particularmente si al mismo tiempo utilizaba el teléfono móvil. Dificultad para manejar el dinero, capaz de utilizar aplicaciones como WhatsApp. No habría sido capaz de venir por sí mismo a la consulta. Bien de ánimo.

Antecedentes familiares: Madre con deterioro cognitivo.

Antecedentes personales: Diestro, estudios superiores primarios.

EXPLORACIÓN Y PRUEBAS COMPLEMENTARIAS

Exploración neuropsicológica

- Cuestionario al informador AD8: 8 (punto de corte, >3).
- Escala actividades vida diaria "IDDD", 54 (punto de corte, >39).
- MMSE (restas desde 100): 28/30 (memoria diferida, 1/3).
- *Yesavage*-15 ítems: 0/15.
- *Stroop test*: Palabras, 88; Colores, 51; Interferencia, 31; Efecto *Stroop*, -1.
- *Free and Cued Selective Reminding Test* con Recuerdo Inmediato, versión pictórica: Recuerdo libre total, 18; Recuerdo total, 46; Intrusiones, 1; Índice de sensibilidad a la pista, 0,93 (punto de corte, <0,77).
- TMA-93 (aprendizaje asociativo, *"binding visual"*): 19/30 (puntuación inferior al percentil 5 para su edad y nivel educativo, adicionalmente: 1 intrusión, 4 errores, 2 perseveraciones).

- Boston abreviado-12 ítems: 9/12 (anomia para zancos y paleta; agnosia para cerradura. Punto de corte=9).
- Fluencia semántica (animales, 1 minuto): 15 (punto de corte, 12).
- Figura Compleja de Rey: 28/46 (Percentil 19-28).
- VOSP: Contar puntos, 10/10; localización de números, 5/10 (punto de corte, 7); análisis de cubos, 7/10 (punto de corte 6/10).

RM de cráneo, T1, coronal (Figura 1)

Leve atrofia de hipocampos (grado Scheltens 2 bilateral).

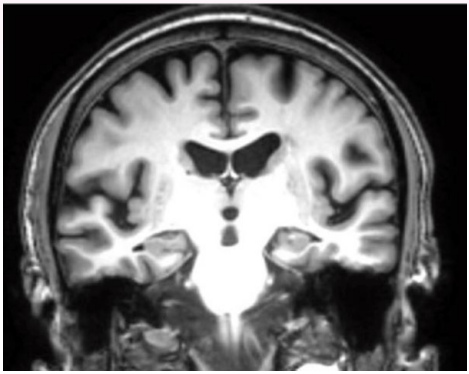

Figura 1. *T1 coronal, corte para evaluar escala Scheltens*

La atrofia bitemporal es también neocortical. LCR, estudio de Biomarcadores de enfermedad de Alzheimer (método automatizado, Lumipulse): Aβ42, 275 pg/ml (patológico, <599 pg/ml), T-tau, 487 pg/ml (patológico, >404 pg/ml); P-tau, 78,5 pg/ml (patológico, >56,5 pg/ml). Genotipo ApoE ε4/ ε4.

DIAGNÓSTICO

Enfermedad de Alzheimer, en fase de demencia leve (GDS-4).

TRATAMIENTO

Se inicia tratamiento con donepezilo 5 mg/día y se le propone y acepta participar en un ensayo clínico anti-amiloide.

Durante los procedimientos de *screening* para el ensayo, se realiza PET amiloide, que resulta positivo **(Figura 2)**. Sin embargo, una nueva RM, en secuencia T2*, muestra excesiva carga ARIA-H (**Figura 3**: siderosis superficial, en azul, y microsangrados, en rojo), siendo causa de fallo de *screening*.

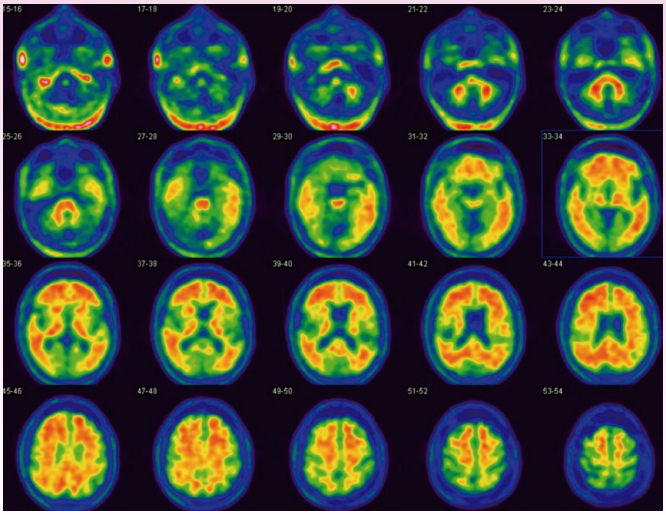

Figura 2. *PET amiloide*

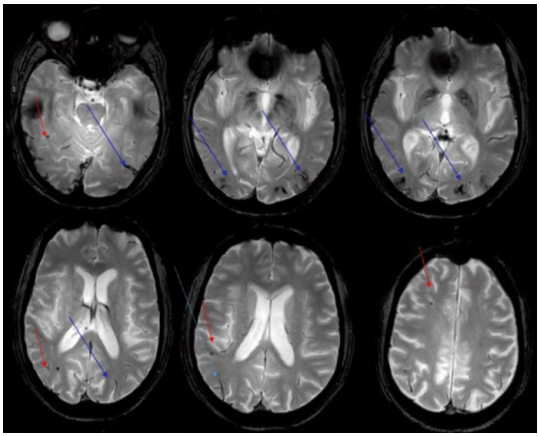

Figura 3. *RM, secuencia T2*: carga ARIA-H elevada*

DISCUSIÓN Y CONCLUSIONES

Varios aspectos son de interés en este caso:

- Por una parte, la asociación de una presentación típica de enfermedad de Alzheimer, con positividad de biomarcadores (PET amiloide y LCR) con una importante carga lesional de angiopatía amiloide. La asociación pudo ser favorecida por la homocigosis e4/e4.

- Por otra parte, en los ensayos anti-amiloide, siguiendo recomendaciones de grupo de expertos, se excluyen a los pacientes que muestran en la RM de screening una excesiva carga ARIA-H (un número combinado de microsangrados y áreas de hemosiderosis leptomeníngea superior a 5 y/o signos de hemosiderosis leptomeníngea diseminada), por mayor riesgo de presentación de ARIA-E.[1]

BIBLIOGRAFÍA

1. Sperling RA, Jack CR, Black SE, Frosch MP, Greenberg SM, Hyman BT, et al. Amyloid Related Imaging Abnormalities (ARIA) in Amyloid Modifying Therapeutic Trials: Recommendations from the Alzheimer's Association Research Roundtable Workup. Alzheimers Dement. 2011; 7(4): 367-385.

CARACTERÍSTICAS CLINICO-RADIOLÓGICAS Y TRATAMIENTO DE LA INFLAMACIÓN RELACIONADA CON ANGIOPATÍA AMILOIDE CEREBRAL (AAC-RI)

Dr. Roshan Hariramani Ramchandani
Dr. Juan Rodríguez Uranga

PRESENTACIÓN DEL CASO CLÍNICO

Mujer de 79 años que consultó en nuestro centro por fallos de memoria. La paciente acudió acompañada de su marido, refiriendo ambos olvidos desde hacía más de seis meses, con dificultad para recordar dónde ponía las cosas y para seguir las conversaciones. También tenía dificultad para realizar las actividades instrumentales de la vida diaria, como cocinar, usar el teléfono móvil o tomar su propia medicación. No presentaba alteraciones de conducta, alucinaciones ni dependencia para las actividades cotidianas (siendo capaz de vestirse, asearse, comer, etc). No presentaba dificultad en el reconocimiento de familiares en el momento de la consulta inicial.

Antecedentes personales: Hipertensión arterial, hipercolesterolemia, intervenida de colecistectomía y de cáncer de mama derecha. Sin antecedentes familiares de demencia. Estudios básicos.

EXPLORACIÓN FÍSICA Y PRUEBAS COMPLEMENTARIAS

La exploración neurológica no mostró signos de focalidad neurológica y el examen cognitivo breve mediante Fototest tuvo un resultado de 19 puntos.

El juicio clínico inicial establecido fue de "deterioro cognitivo leve, GDS 3, con alto riesgo de conversión a enfermedad de Alzheimer", decidiéndose completar el estudio mediante una prueba de neuroimagen, en este caso una tomografía computarizada (TC) craneal. En las imágenes de TC craneal **(Figura 1)** se observó una imagen compatible con edema vasogénico bihemisférico, por lo que, para aclarar el origen de estas lesiones, se realizó también una resonancia magnética (RM) cerebral. En la RM cerebral **(Figura 2)**, se confirmó el edema bihemisférico de predominio subcortical (parietotemporal derecho y parietal posterior izquierdo), sin realce tras la administración de gadolinio y sin restricción en secuencia de difusión. También se observaron microsangrados corticales en ambos lóbulos parietales en secuencia T2 hemosiderina (T2*).

Dada la sospecha de AAC-ri en base a las características de la neuroimagen, se optó por administrar un ciclo corto de corticoides, monitorizando la respuesta clínica y radiológica.

A los dos meses del tratamiento, la exploración cognitiva fue similar, y el TC craneal de control **(Figura 3)** mostró una desaparición prácticamente completa del edema, confirmando así la sospecha diagnóstica.

Pese a la mejoría en RM cerebral, el cuadro clínico fue progresando en los siguientes meses llegando a provocar alteraciones conductuales.

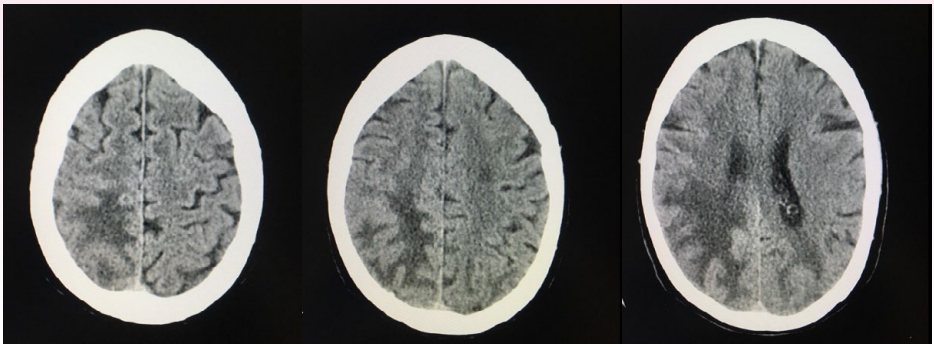

Figura 1. *Hallazgos en TC craneal de hipodensidad parietotemporal bilateral asimétrica (mayor en lado derecho), y con ligero efecto masa sobre el ventrículo derecho, compatible con edema vasogénico*

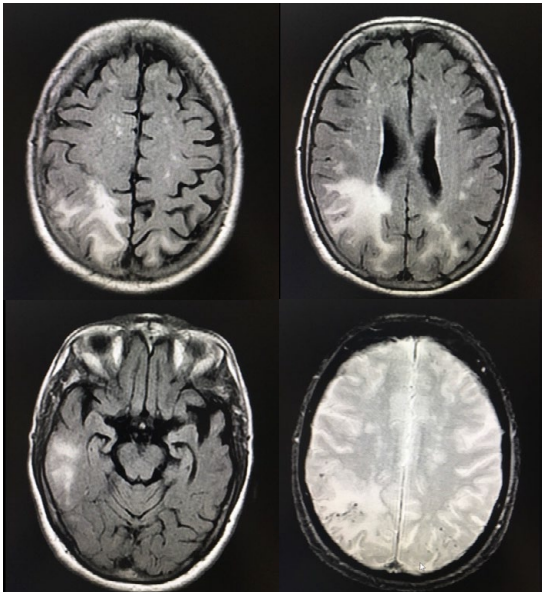

Figura 2. *Hallazgos en RM cerebral de hiperintensidad parietotemporal bilateral (de predominio derecho y subcortical), en secuencia FLAIR. En la imagen inferior derecha, se objetivan pequeños microsangrados de distribución cortical en ambos lóbulos parietales, en secuencia T2**

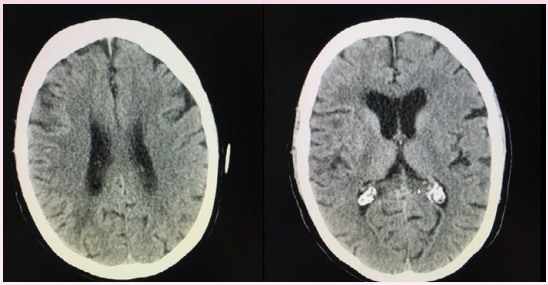

Figura 3A. *Imágenes de TC craneal de control (a los 2 meses) con resolución prácticamente completa del edema vasogénico observado en Figuras 1 y 2 (únicamente persiste pequeña hipodensidad periventricular derecha)*

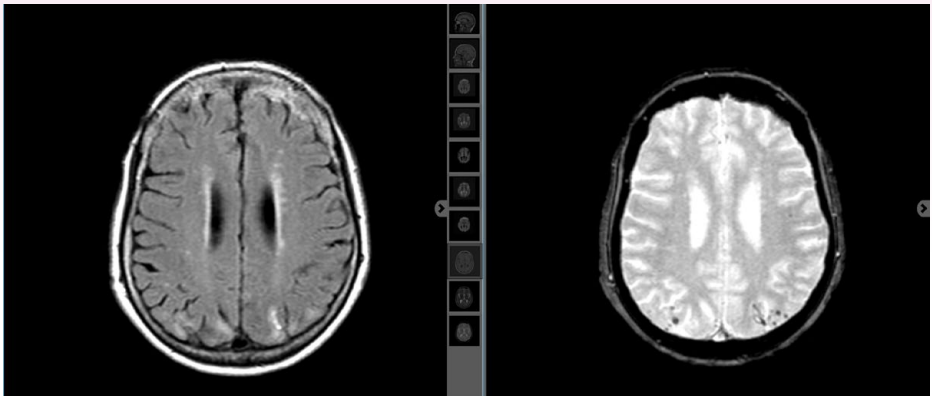

Figura 3B. *Secuencias Flair (derecha) y T2* (izquierda) de RNM que muestra microsangrados occipitales bilaterales e hiperintensidades corticales en secuencia FLAIR con lesiones hiperintensas periventriculares de características glióticas vasculares e hiperintensidad de mayor intensidad occipital izquierda en secuencia FLAIR compatible con microsangrado agudo.*

DISCUSIÓN

La inflamación relacionada con angiopatia amiloide cerebral (AAC-ri) es una entidad rara, pero cada vez más reconocida, que se caracteriza por una respuesta inflamatoria como consecuencia del deposito de material β-amiloide en arterias y venas de las leptomeninges y de la corteza cerebral,[1] por lo que puede ser considerada como una complicación de la AAC clásica.[2] Se trata de una patología que es esperable que presente un aumento de incidencia en los próximos años debido al envejecimiento poblacional y a la ya conocida relación entre edad y β-amiloide.[2]

Se pueden identificar dos subtipos de AAC-ri: AAC inflamatoria (AAC-I), definida por una inflamacion perivascular, sin destruccion de los vasos; y la angeitis relacionada con β-amiloide (ARBA), definida por afectación transmural o intramural, a menudo con formación de granu-

lomas, constituyendo un proceso angiodestructivo. Es frecuente que pueda existir solapamiento entre ambos subtipos.[2-4]

La AAC-ri se presenta más frecuentemente en la séptima década de la vida, a diferencia de la AAC clásica que se presenta en mayor medida en la octava década).[3] Suele haber un predominio masculino (55%), puede tener diferentes formas de presentación (aguda, subaguda y crónica o insidiosa) y el debut clínico puede ser también variable (deterioro cognitivo, cefalea, crisis epilépticas, déficit neurológico, encefalopatía). Una diferencia importante con respecto a la AAC clásica es que no suele debutar con hemorragia intraparenquimatosa.[1,2]

Durante mucho tiempo, se consideró como una enfermedad extremadamente rara, que sólo se diagnosticaba *postmortem*.[3] Más tarde, comenzó a realizarse el diagnóstico mediante biopsia cerebral, pero con un alto riesgo de complicaciones (1% aproximadamente), Auriel *et al.*[5] propusieron y validaron unos criterios clínico-radiológicos no invasivos **(Tabla 1)**, con buena sensibilidad y excelente especificidad, clasificando la entidad en dos categorías: AAC-ri probable y AAC-ri posible.[1]

Diagnóstico	
AA-ri probable	1. Edad ≥ 40 años
	2. Presencia de ≥ 1 de las siguientes características clínicas: cefalea, disminución del nivel de consciencia, alteraciones conductuales, focalidad neurológica o crisis; la presentación no es atribuible directamente a una hemorragia intracraneal aguda
	3. RMN muestra hiperintensidades de sustancia blanca unifocales o multifocales (corticosubcorticales o profundas) que son asimétricas y se extienden a la sustancia blanca subcortical; la asimetría no se debe a la hemorragia intracraneal pasada
	4. Presencia de ≥ 1 de las siguientes lesiones hemorrágicas corticosubcorticales: macrohemorragias, microhemorragias cerebrales o siderosis cortical superficial
	5. Ausencia de neoplasia, infección u otra causa
AA-ri posible	1. Edad ≥ 40 años
	2. Presencia de ≥ 1 de las siguientes características clínicas: cefalea, disminución del nivel de consciencia, alteraciones conductuales, focalidad neurológica o crisis; la presentación no es atribuible directamente a una hemorragia intracraneal aguda
	3. RMN muestra hiperintensidades de sustancia blanca que se extienden a la sustancia blanca subcortical
	4. Presencia de ≥ 1 de las siguientes lesiones hemorrágicas corticosubcorticales: macrohemorragias, microhemorragias cerebrales o siderosis cortical superficial
	5. Ausencia de neoplasia, infección u otra causa

RMN: resonancia magnética

Tabla 1. *Criterios diagnósticos clínico-radiológicos de AAC-ri*[2,5]

SUMARIO

CARACTERÍSTICAS CLINICO-RADIOLÓGICAS Y TRATAMIENTO DE LA INFLAMACIÓN RELACIONADA CON ANGIOPATÍA AMILOIDE CEREBRAL (AAC-RI)

Las características típicas de AAC-ri en RM cerebral incluyen lesiones hiperintensas en secuencias T2/FLAIR largas, confluentes, habitualmente asimétricas, involucrando uno o más territorios lobares y acompañadas de múltiples microsangrados corticales y subcorticales.

Menos frecuentemente se puede presentar como una masa ("amiloidoma"), que puede producir incluso efecto masa y cuyo diagnóstico se obtiene mediante biopsia.[2,3] El estudio debe incluir secuencia T2* o susceptibilidad magnética, ya que los microsangrados están presentes en más del 80% de los casos (habitualmente superficiales), aunque se hayan reportado casos confirmados anatomopatológicamente sin ellos.[1] En TC craneal, las imágenes son hipodensas y también asimétricas habitualmente.[1] La localización de las lesiones es amplia, sin una región claramente predominante según las series publicadas.[1]

Además de los criterios de Auriel *et al.*, el diagnóstico puede estar apoyado por la presencia de realce leptomeníngeo, PET amiloide positivo, evidencia de inflamación en LCR o de anticuerpos antiamiloide en LCR.[2]

El diagnóstico diferencial debe hacerse con otras entidades, entre las cuales encontramos:[3]

- **Encefalopatia posterior reversible (PRES)**: no suele asociar realce ni microsangrados, el predominio suele ser posterior y se asocia a hipertensión maligna o a la toma de inmunosupresores.
- **Síndrome de vasoconstricción cerebral reversible (SVCR)**: los pacientes son típicamente más jóvenes, suele debutar con cefalea intensa, se asocia a consumo de tóxicos y puede haber solapamiento con PRES.
- **Encefalopatía mitocondrial con acidosis láctica y síndrome ictus-like (MELAS)**: no se asocia a microsangrados, afectando a pacientes generalmente mucho más jóvenes.
- **Infección por virus varicela-zoster (VVZ)**: suele estar precedida por lesion cutánea (rash herpético) dos o tres semanas antes; el diagnóstico se obtiene mediante PCR de VVZ en LCR.
- **Neurosarcoidosis**: presenta especial predilección por los nervios ópticos, el área selar y la fosa posterior, lo que hace que sea en general muy diferente de la AAC-ri.
- **Arteritis de la temporal o de células gigantes (ACG)**: es importante el diagnóstico diferencial dado que ambas pueden debutar con cefalea en pacientes añosos, aunque la forma clásica de la ACG no supone un problema dado que asocia síntomas sistémicos (fiebre, mialgias, claudicación mandibular, pérdida de peso, malestar general) y visuales (pérdida de visión), todos ellos no típicos de la AAC-ri.
- **Angeítis primaria del sistema nervioso central (VPSNC)**: el subtipo ARBA es muy similar a la forma granulomatosa de VPSNC. Suele presentarse también con cefalea acompañada de síntomas cognitivos (deterioro cognitivo, confusión, desorientación…) y focalidad neurológica, no asocia síntomas sistémicos al igual que ocurre en AAC-ri (concretamente en ARBA). En cuanto a la neuroimagen, aunque la hiperintensidad de señal es similar en ambas, es más

frecuente encontrar lesiones isquémicas en VPSNC; y, en cambio, es más frecuente encontrar realce leptomeníngeo, edema vasogénico, efecto masa, microsangrados cerebrales, hemorragia intracerebral en ARBA. Además, los estudios angiográficos son normales en ARBA. El tratamiento y el pronóstico de ambas entidades es muy similar, lo que nos hace pensar que la inflamación de los vasos parece ser más importante que el depósito de amiloide.[6]

El tratamiento puede cambiar el curso de la enfermedad al reducir el componente inflamatorio, por lo que podemos llegar a considerarla una entidad tratable. La primera línea, en casi todos los casos publicados, se basa en corticoides con pautas de tratamiento variables: desde megabolos de corticoides endovenosos durante 3-5 días a un ciclo corto de corticoides vía oral. Los corticoides parecen ser beneficiosos, observándose una mejoría clínica y/o radiológica en casi todos los casos.[1-3,7].

En el caso de nuestra paciente, se optó por el ciclo corto de corticoides orales en base a la edad y a la sintomatología larvada que presentaba. Se pueden añadir pulsos de ciclofosfamida durante 3-6 meses seguido de un ahorrador de corticoides como micofenolato de mofetilo durante 1-2 años, en función del caso y las comorbilidades asociadas. Se han descrito respuestas a otros inmunosupresores como azatioprina o metotrexato, así como a inmunoglobulinas periódicas.[2]

En cuanto al curso clínico, se sabe que habitualmente es monofásico una vez se ha instaurado un tratamiento adecuado, pudiendo existir recurrencias en un 25% de los pacientes.[3] El volumen de la hiperintensidad en RM cerebral se correlaciona con la gravedad de los síntomas y se puede utilizar para monitorizar la respuesta al tratamiento. Aunque el componente inflamatorio es esperable que mejore con el tratamiento, el componente de AAC no inflamatorio (β-amiloide) es poco probable que se modifique con la inmunosupresión. Por tanto, es previsible que el déficit neurológico y el edema vasogénico se resuelvan, aunque el deterioro cognitivo preexistente pueda persistir,[3] como ocurrió en nuestro caso.

BIBLIOGRAFÍA

1. Corovic A, Kelly S, Markus HS. Cerebral amyloid angiopathy associated with inflammation. A systematic review of clinical and imaging features and outcome. Int J Stroke. 2018;13(3):257-267

2. Martín-Jiménez P, Sánchez-Tornero M, Llamas-Velasco S, Guerrero-Molina MP, González-Sánchez M, Herrero-San Martín A, et al. Inflamación relacionada con angiopatía amiloide: características clínicas y respuesta al tratamiento en una serie de casos. Neurologia (Engl Ed). 2021; S0213-4853(21)00033-5.

3. Chwalisz BK. Cerebral amyloid angiopathy and related inflammatory disorders. J Neurol Sci. 2021;424:117425

4. Chu S, Xu F, Su Y, Chen H, Cheng X. Cerebral amyloid angiopathy (CAA)-related inflammation: comparison of inflam- matory CAA and amyloid-β-related angiitis. J Alzheimers Dis. 2016;51:525—32.

5. Auriel E., Charidimou A., Gurol ME., Ni J., Van Etten ES., Martinez-Ramirez S., et al. Validation of Clinicoradiological Criteria for the Diagnosis of Cerebral Amyloid Angiopathy-Related Inflammation. JAMA Neurol. 2016;73(2):197-202

6. C. Salvarani, G.G. Hunder, J.M. Morris, et al., A -related angiitis. Comparison with CAA without inflammation and primary CNS vasculitis, Neurology 81 (2013) 1596–1603.

7. Zapata CH, Franco E, Arango Viana JC. Angiopatía amiloide cerebral con inflamación relacionada y demencia rápidamente progresiva: primer reporte de caso en Colombia. Acta Neurol Colomb. 2016;32:127—33

TEB710623

Patrocinado por:

Tebofortán 240 mg

EGb 761®

SCHWABE